OSSERVATORIO NAZIONALE SCREENING

GISCi
Gruppo Italiano Screening del Cervicocarcinoma

Convegno Nazionale GISCi 2012

L'Aquila, 20-22 Giugno 2012

San Donato Golf Resort

LO SCREENING IN TEMPO DI CRISI

strumenti per razionalizzare l'uso delle risorse

Laura Borghi
Anatomia Patologica
Azienda ULSS 18 Rovigo

REGIONE VENETO
AZIENDA ULSS 18
ROVIGO

Anatomia Patologica
Azienda ULSS 18 Rovigo

MARKERS PROGNOSTICI p16 INK4a / Ki67 IN UNA POPOLAZIONE SELEZIONATA HPV DNA-HR POSITIVO: CORRELAZIONE CITO-ISTOLOGICHE

Borghi Laura, Ferro Raffaella , Rossi Paola, Mencarelli Roberto

L'Aquila, 2012

Scopo dello Studio

Studiare su campioni citologici di una popolazione selezionata risultata positiva al test HPV DNA-HR mediante metodica Hybrid Capture II la coespressione della proteina $p16^{INK4a}$ e del biomarcatore Ki67

Correlare la diagnosi citologica alla eventuale istologia

Nell'obiettivo di identificare classi di rischio differenziate che necessitano un follow up personalizzato

Citologia in strato sottile

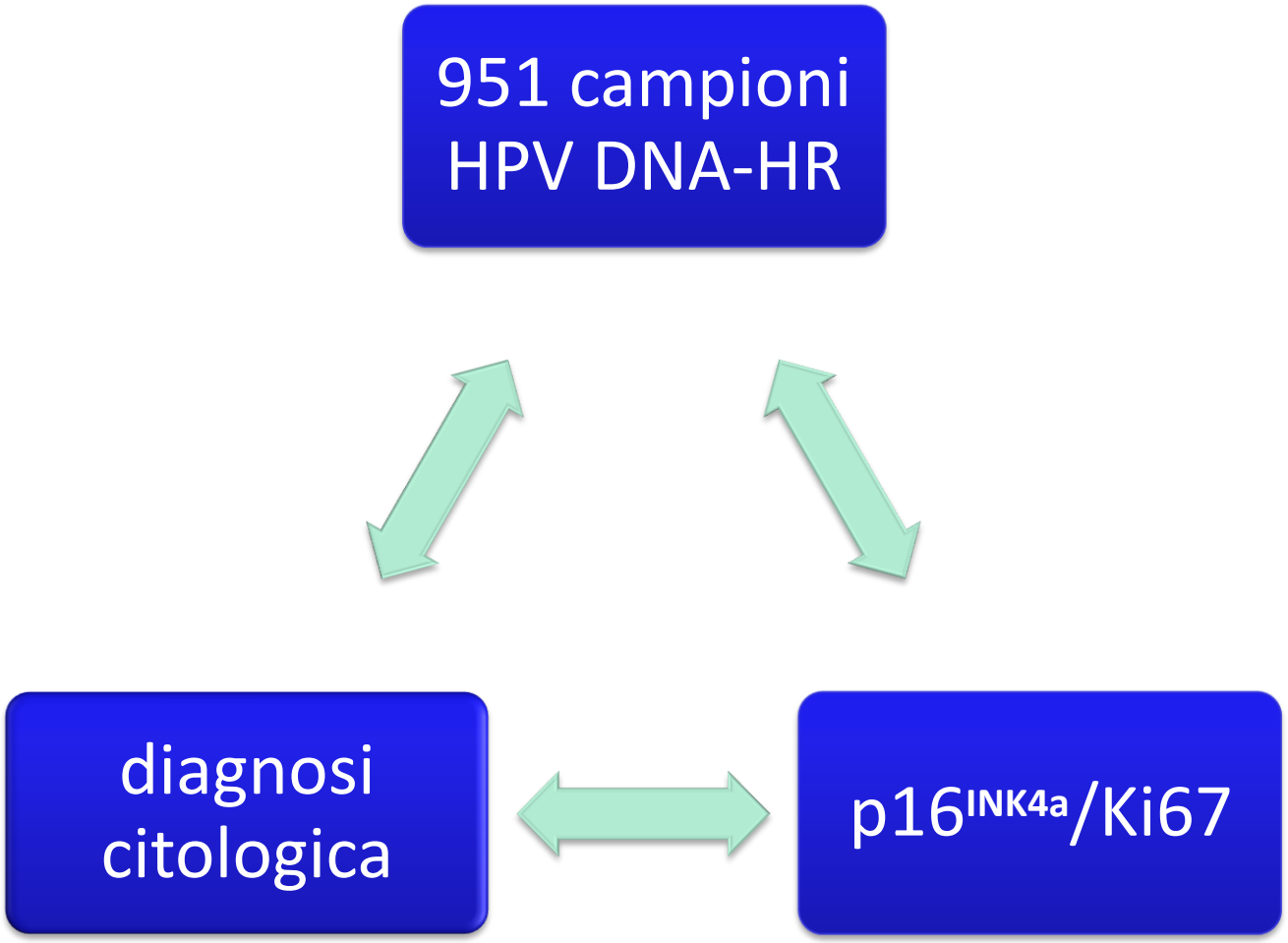

L'Aquila, 2012

MATERIALI E METODI

Thin-Prep®

(citologia in strato sottile)

CINtec® PLUS Indagine Immunocitochimica

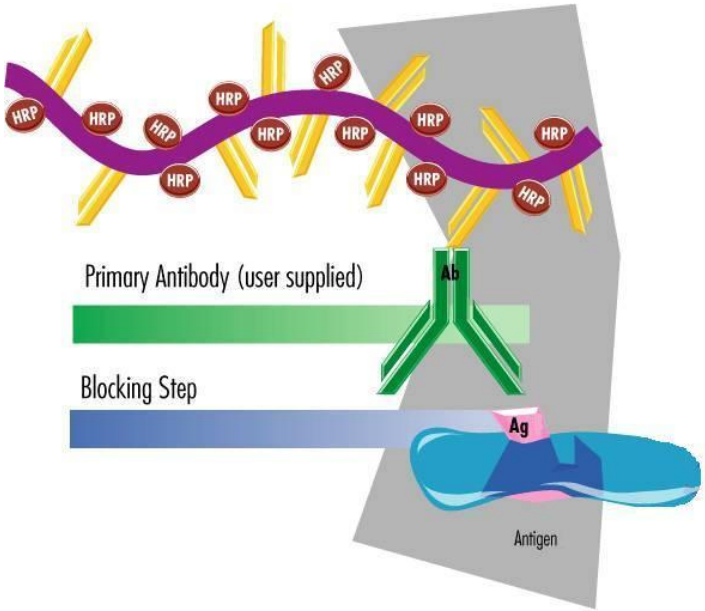

1° braccio

Diagnosi citologica

Popolazione di donne fascia di età 25-64 aa risultate positive al test HPV DNA-HR

Allestimento in strato sottile (ThinPrep)

Distribuzione della diagnosi citologica su **951** casi HPV DNA- HR positivi

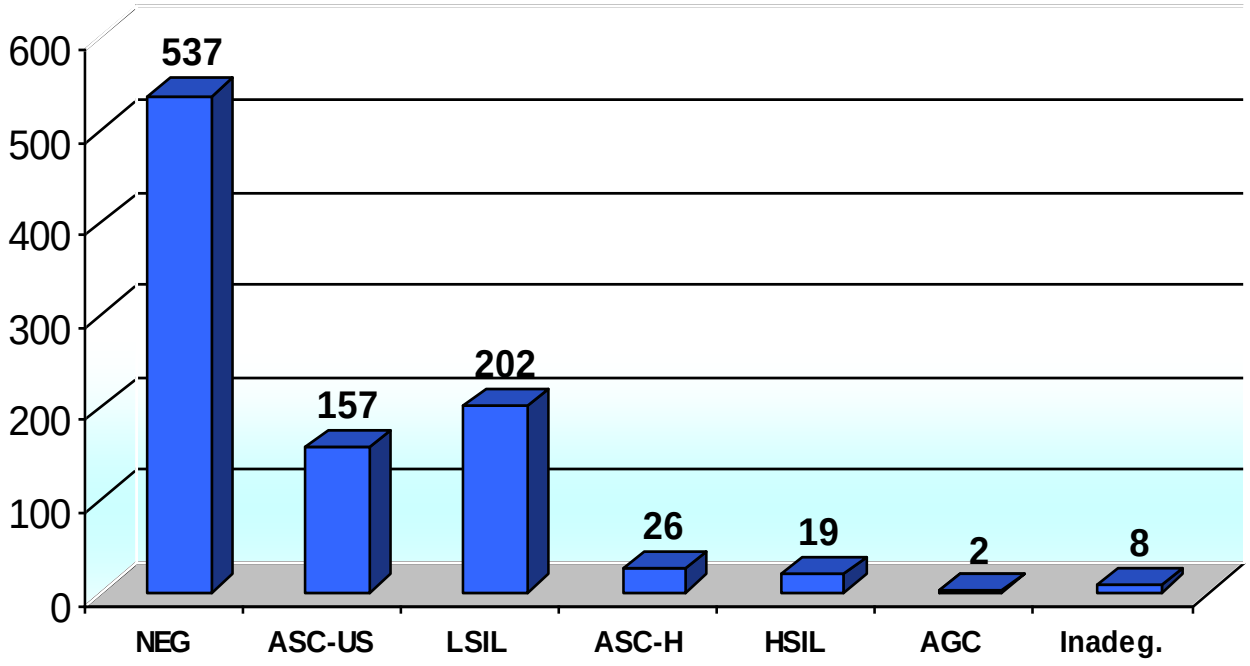

L'Aquila, 2012

2° braccio

Indagine immunocitochimica per p16^{INK4a}/ki67

p16^{INK4a}(p16) è un marker anti-proliferativo

Ki67 è un marker proliferativo

La simultanea espressione dei due biomarcatori nelle stessa cellula dell'epitelio cervicale è un marker morfologia-indipendente di deregolazione del ciclo cellulare.

p16 COME BIOMARCATORE TUMORALE

- **Interviene nel controllo del ciclo cellulare** e in condizioni normali, è ipo-espressa poiché pRb blocca il promotore del gene per p16.

- L'iper-espressione di p16 indica **l'attività dell'oncoproteina** virale E7, indipendente dal sottotipo HPV- HR e dall' età della paziente. Come tale può essere un valido biomarcatore.

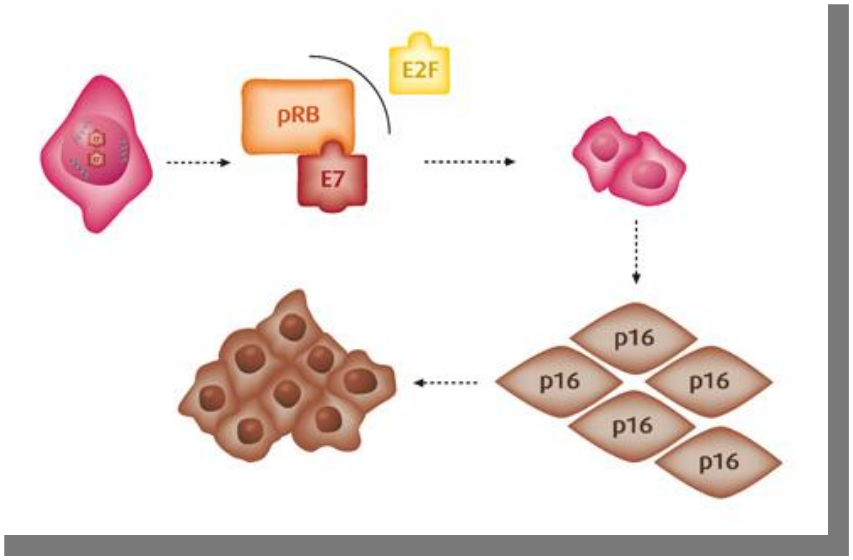

Doppia incubazione con ac monoclonali diversi

Doppio sistema di rilevazione (DAB e Fast Red)

p16^{INK4a} / Ki67

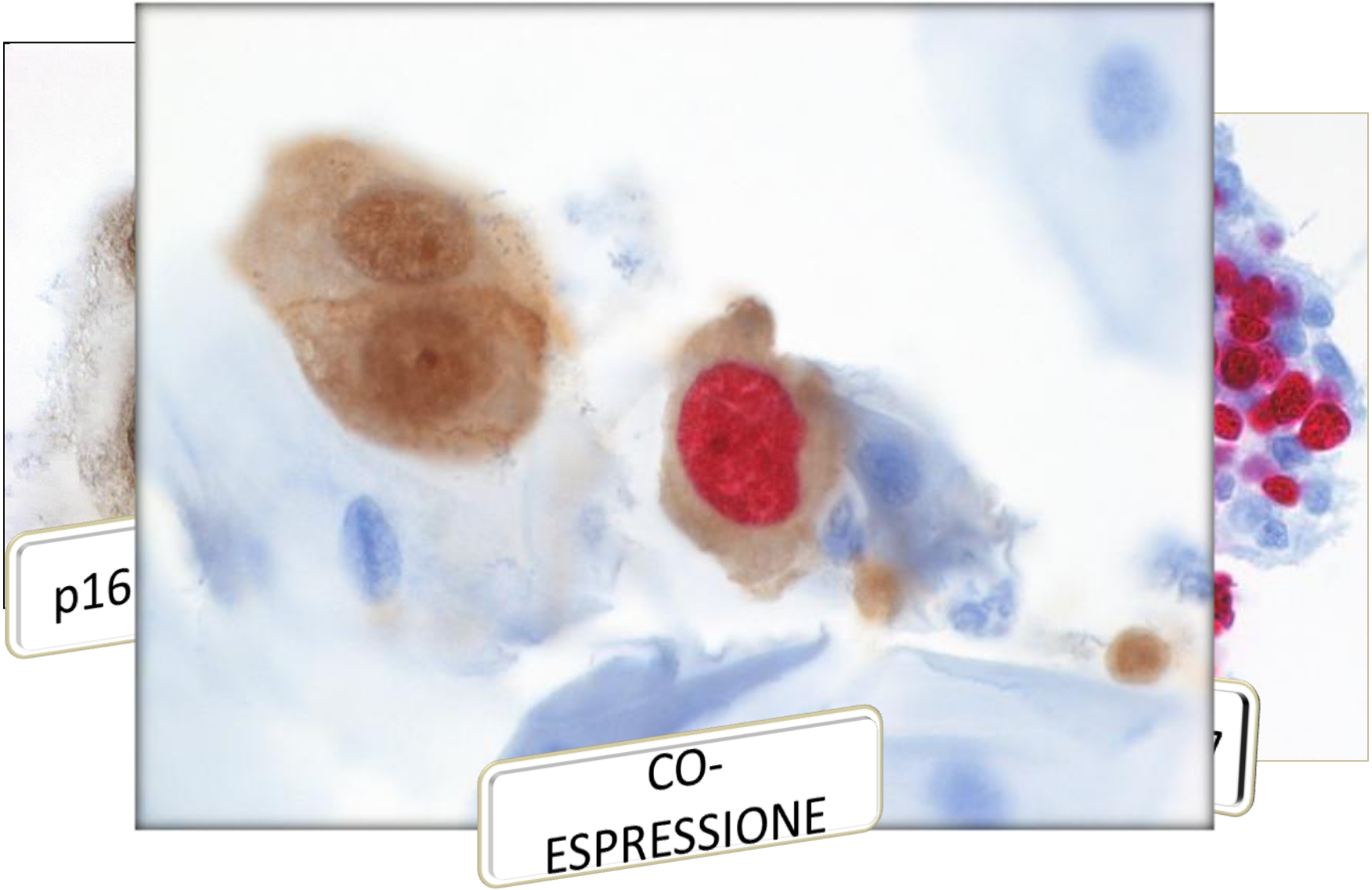

L'Aquila, 2012

Utilizzo di CINtec®Plus in Paptest: colorazione positiva per entrambe le proteine (p16 INK4a e Ki67) nella stessa cellula che mostra citoplasma marrone (iper-espressione di p16) e nucleo rosso espressione di Ki67)

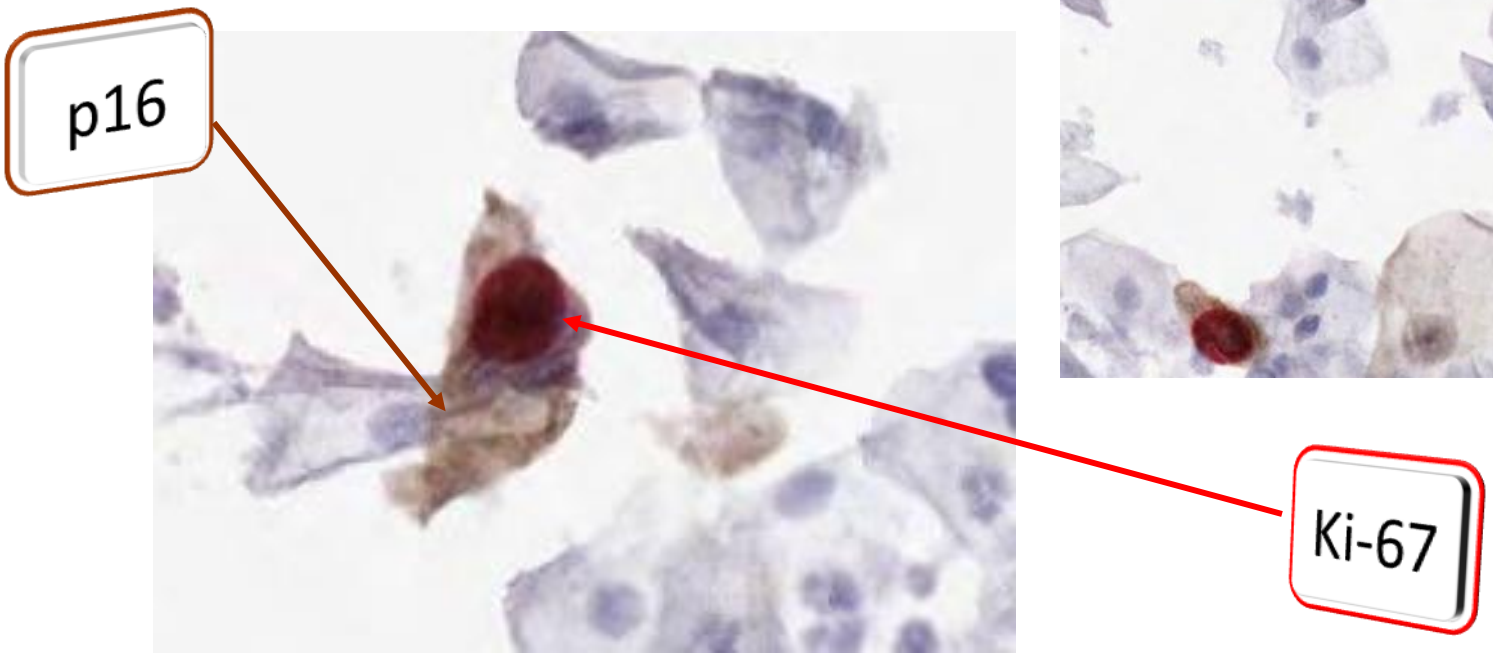

L'Aquila, 2012

….Incrocio dei risultati….

Correlazione citologia e indagine mediante CINtec® PLUS: *coespressione p16/Ki67 nelle singole categorie citologiche*

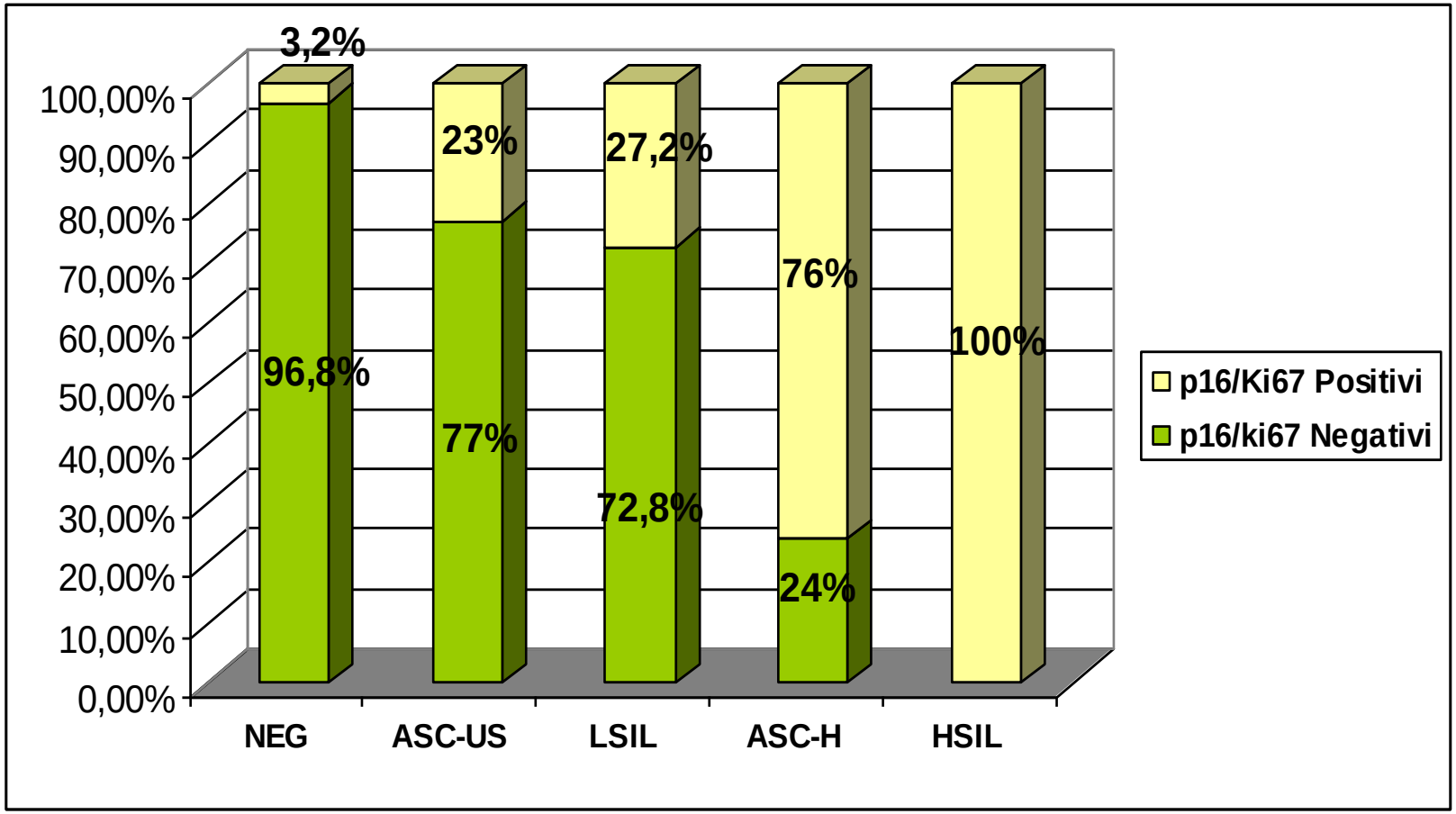

L'Aquila, 2012

Citologia Negativa

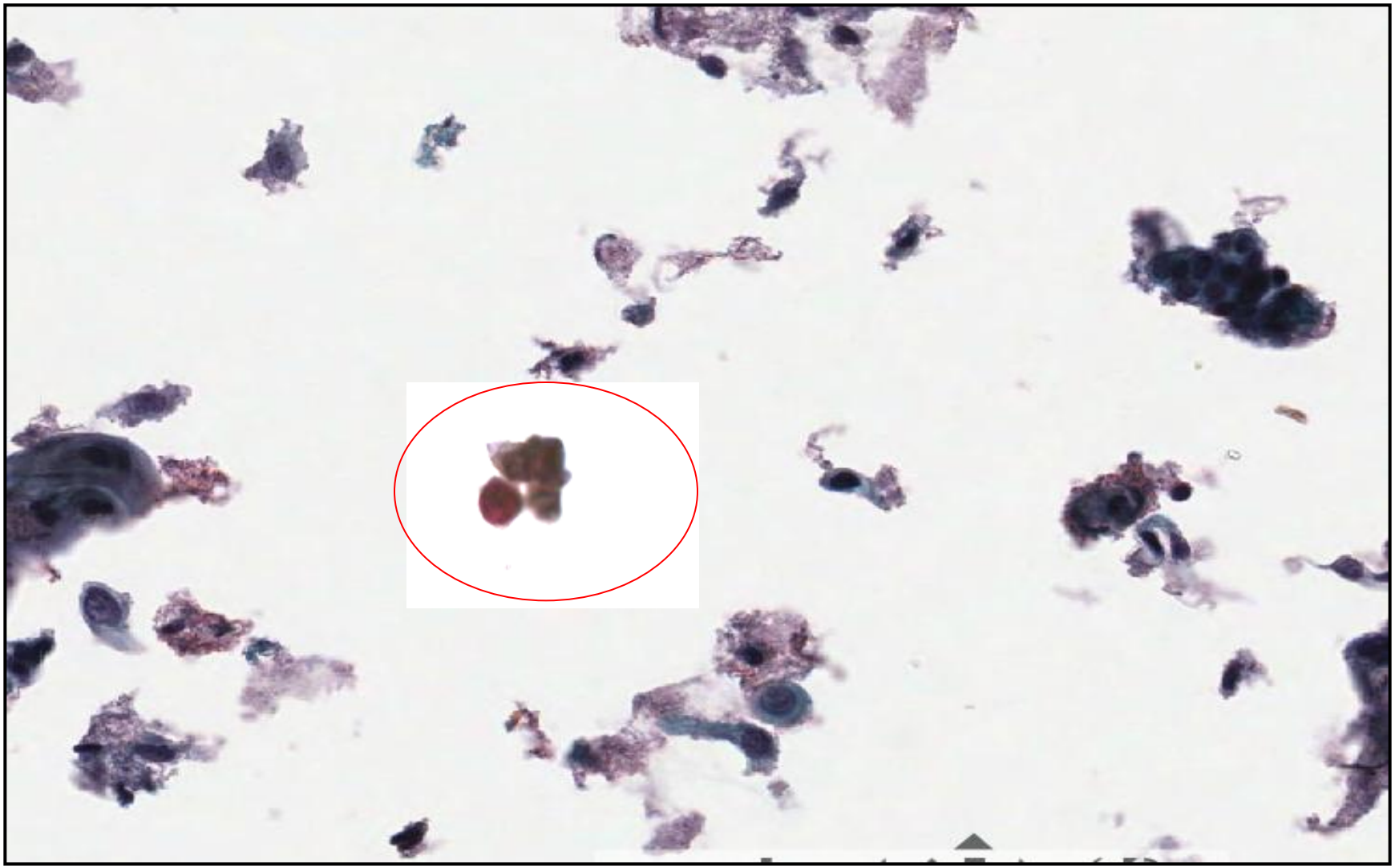

L'Aquila, 2012

ASC-US

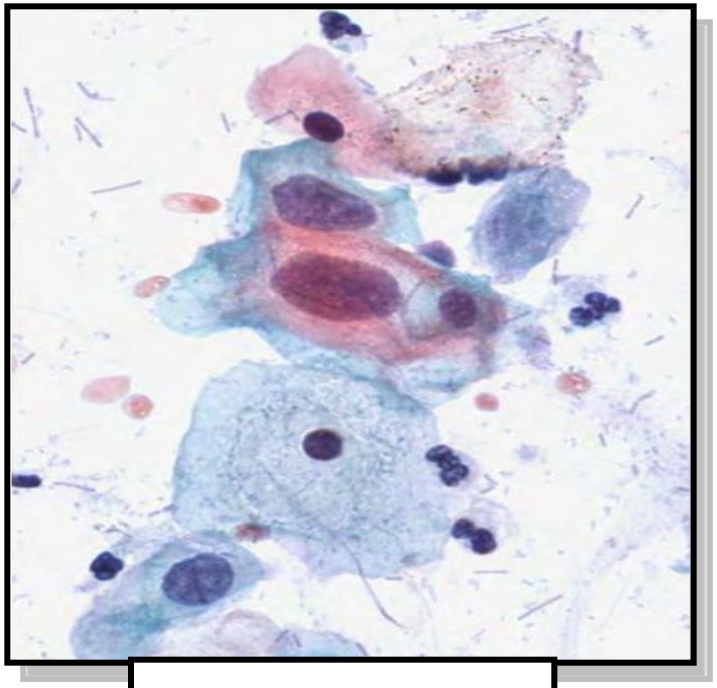

Citologia

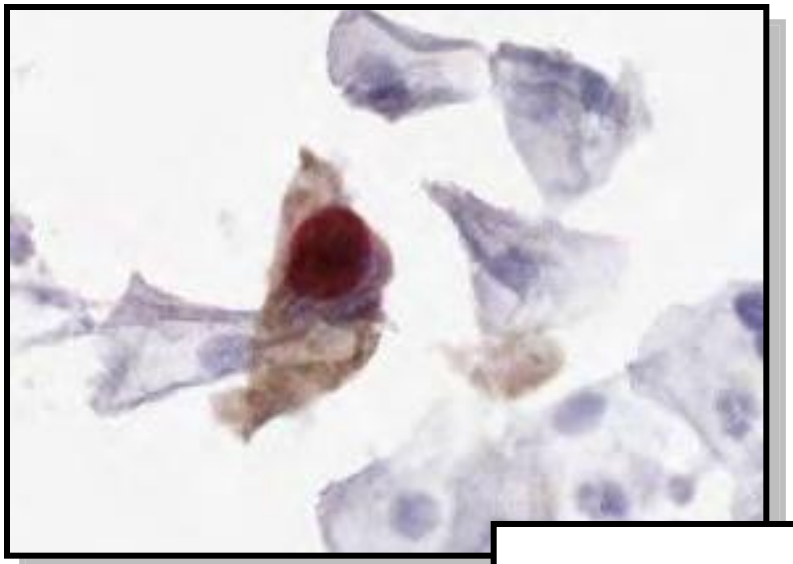

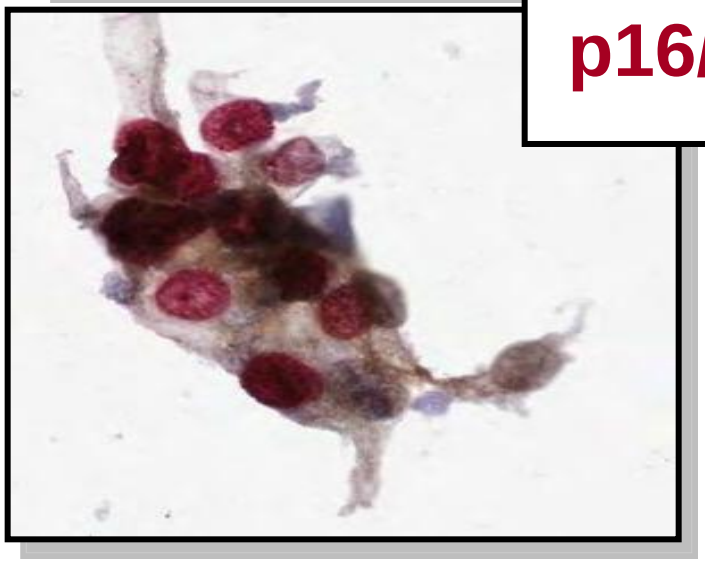

p16/Ki67

L'Aquila, 2012

Citologia

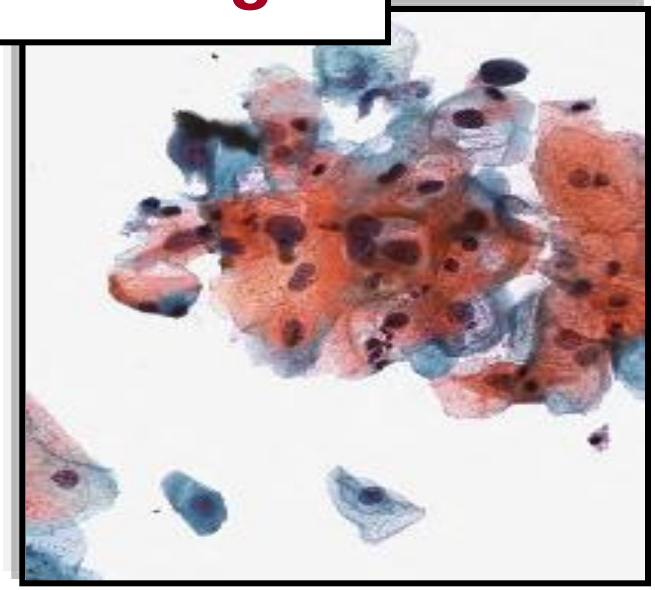

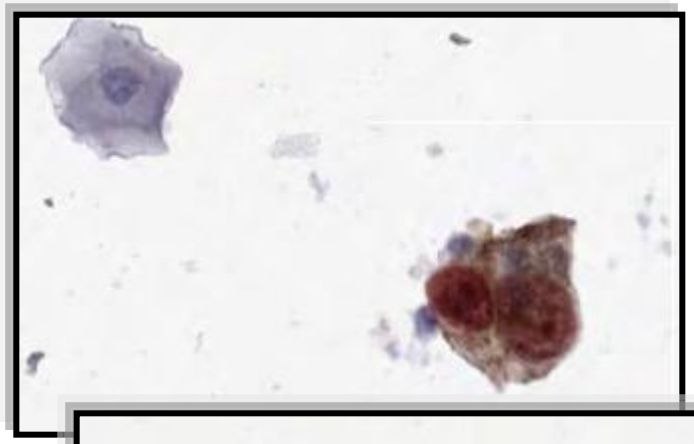

LSIL

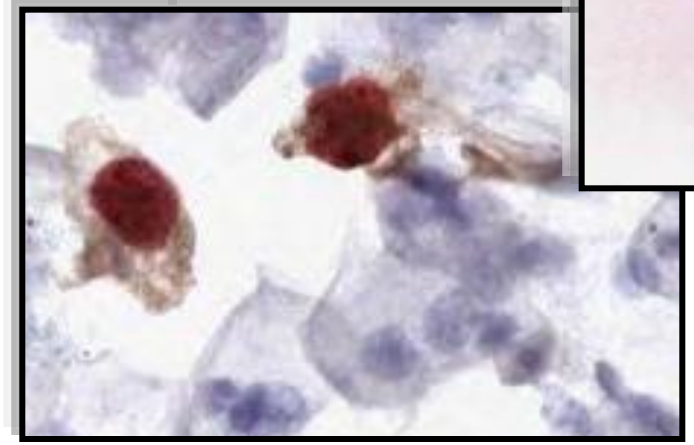

p16/Ki67

L'Aquila, 2012

Lesione di basso grado

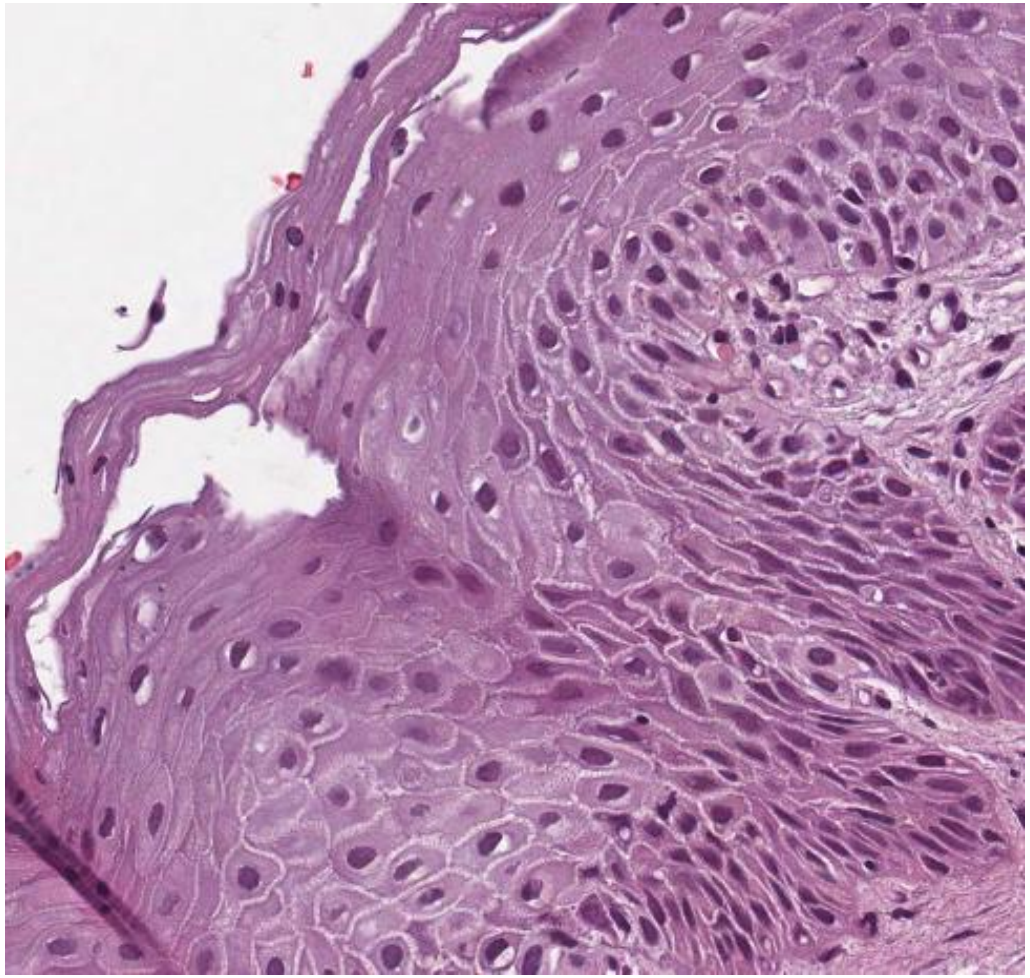

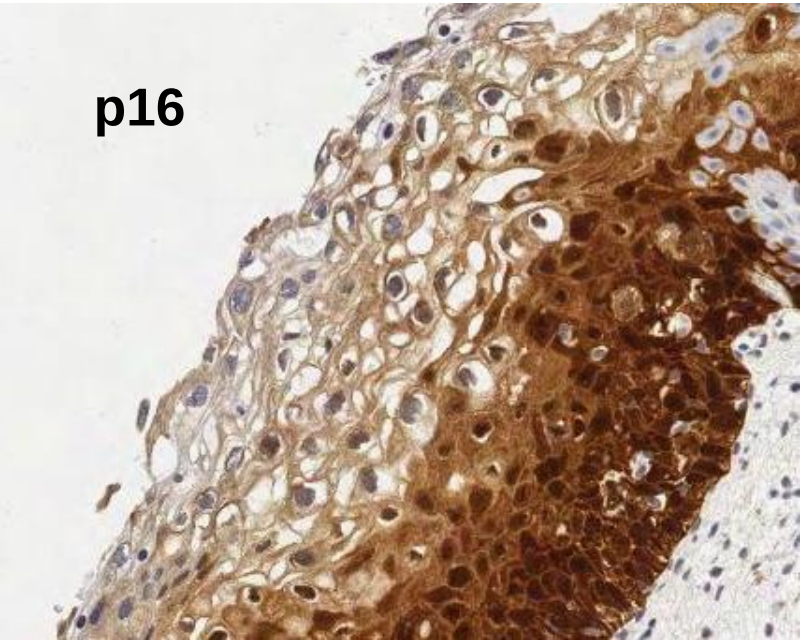

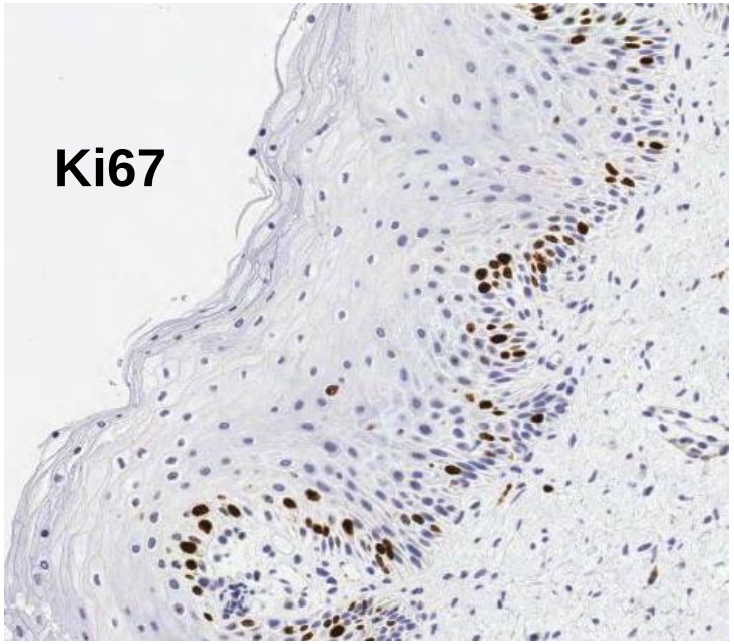

L'Aquila, 2012

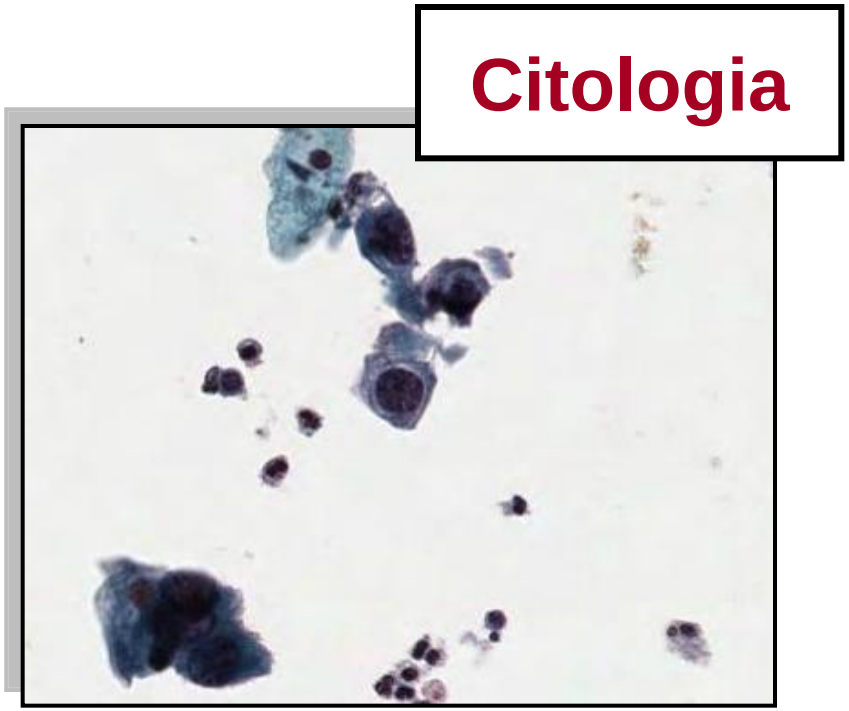

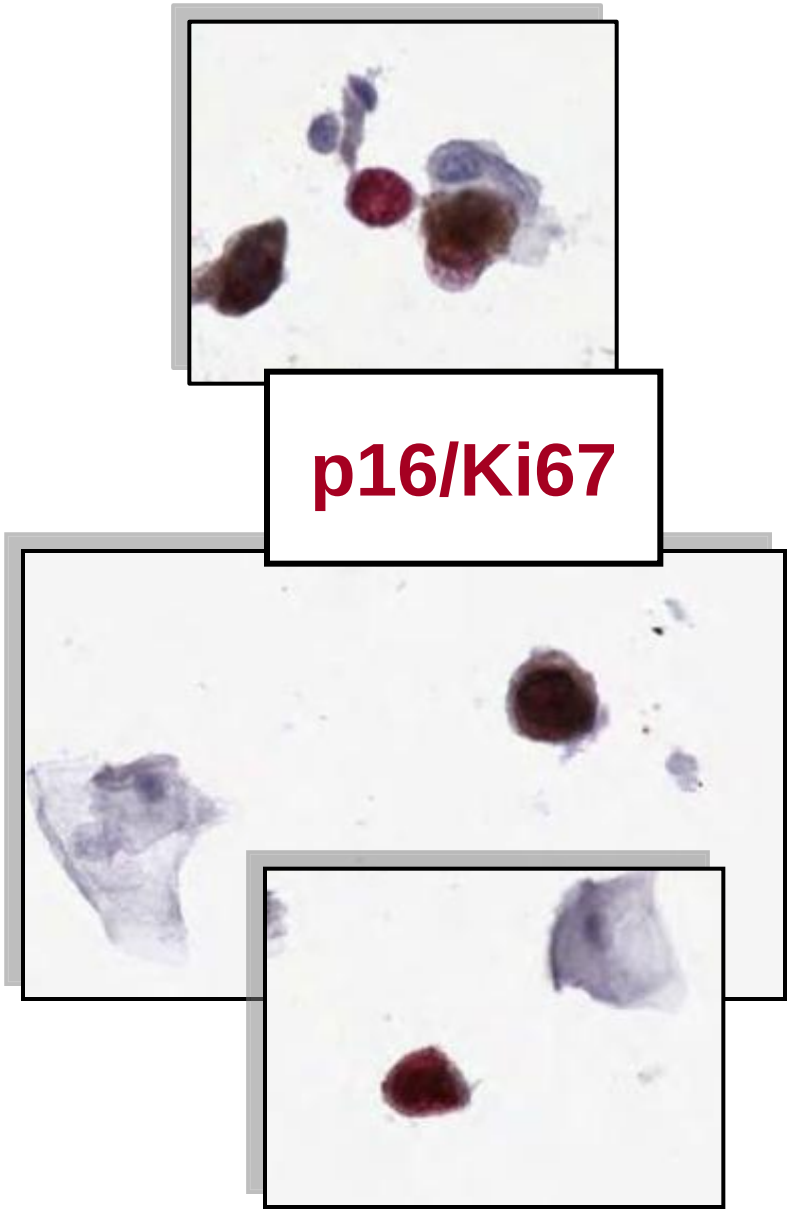

ASC-H / HSIL

L'Aquila, 2012

Lesione di alto grado

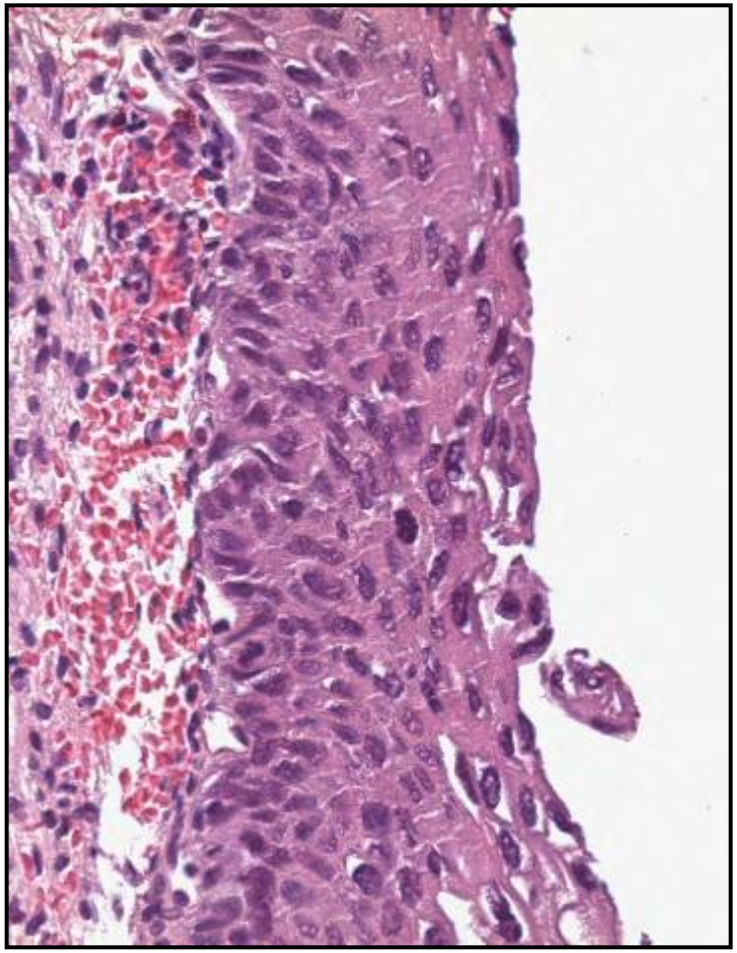

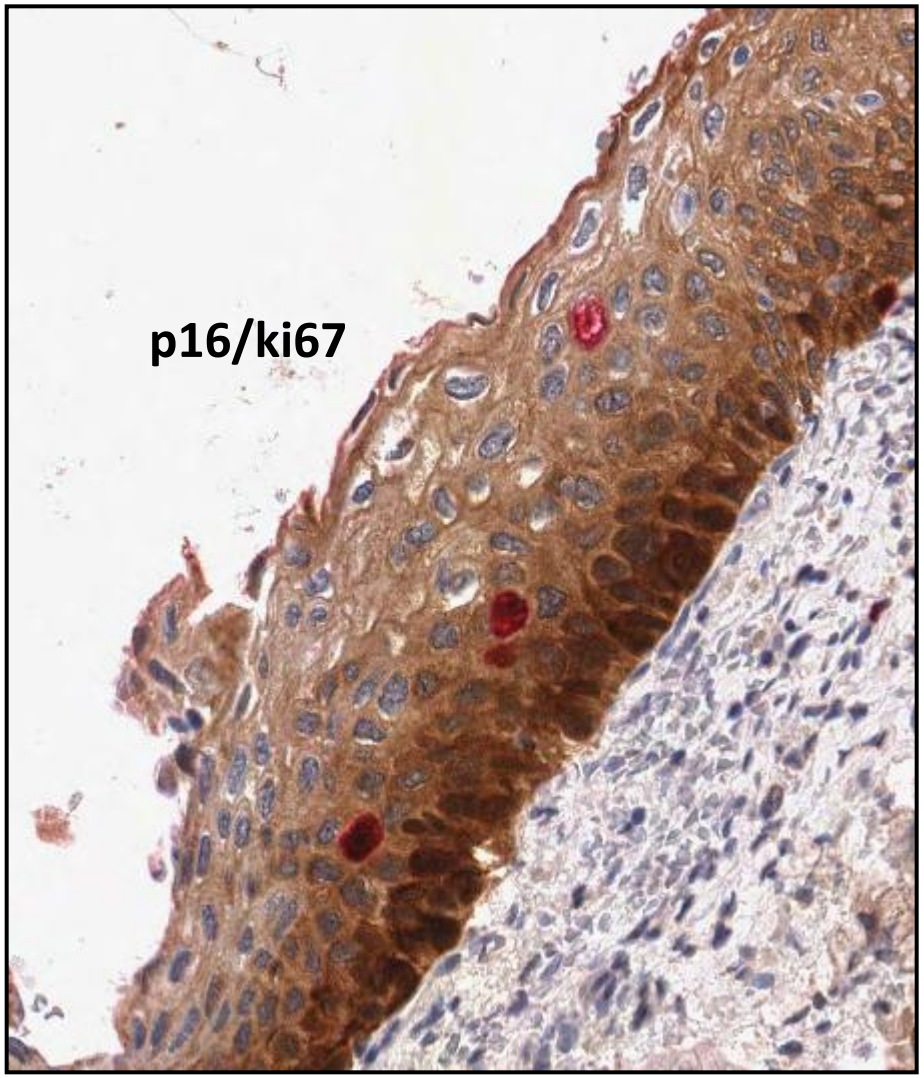

L'Aquila, 2012

Lesione di alto grado

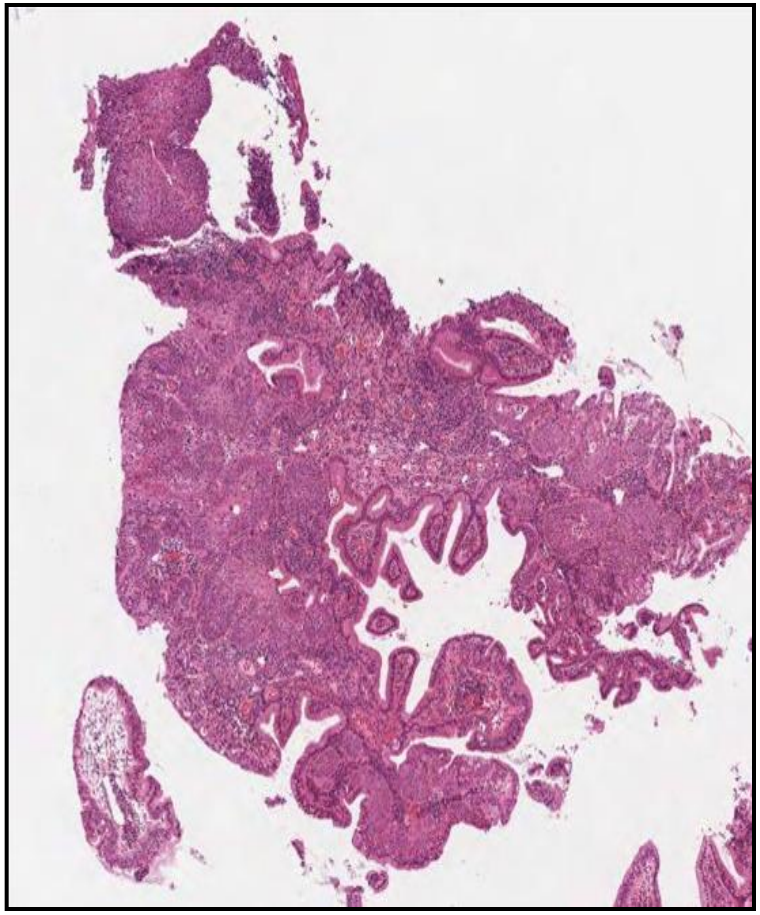

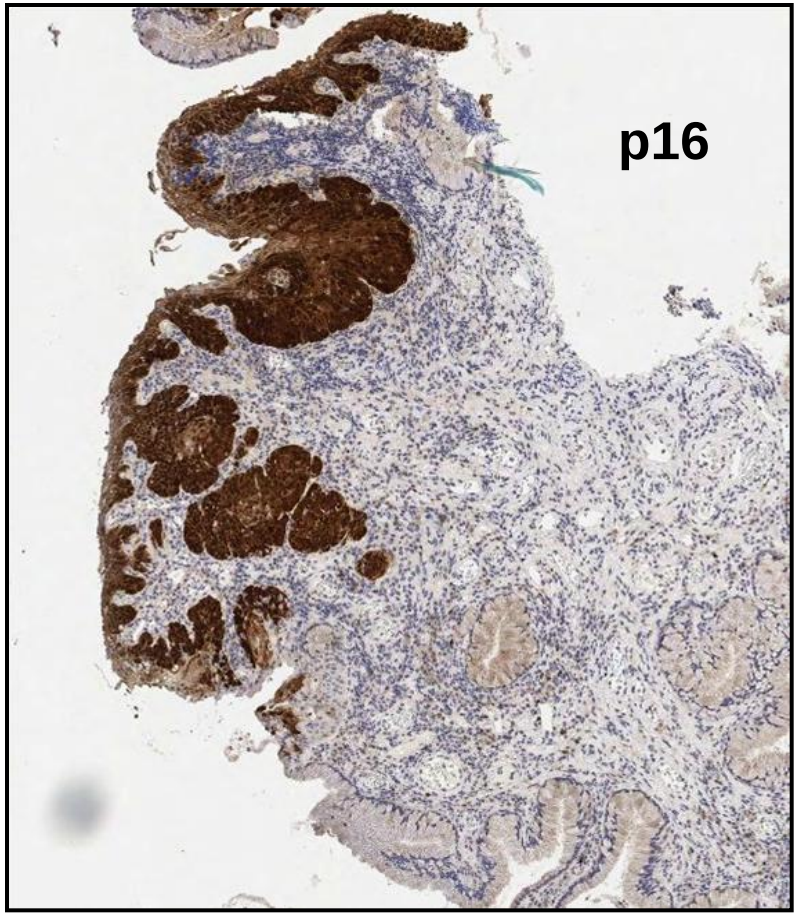

L'Aquila, 2012

Lesione di alto grado

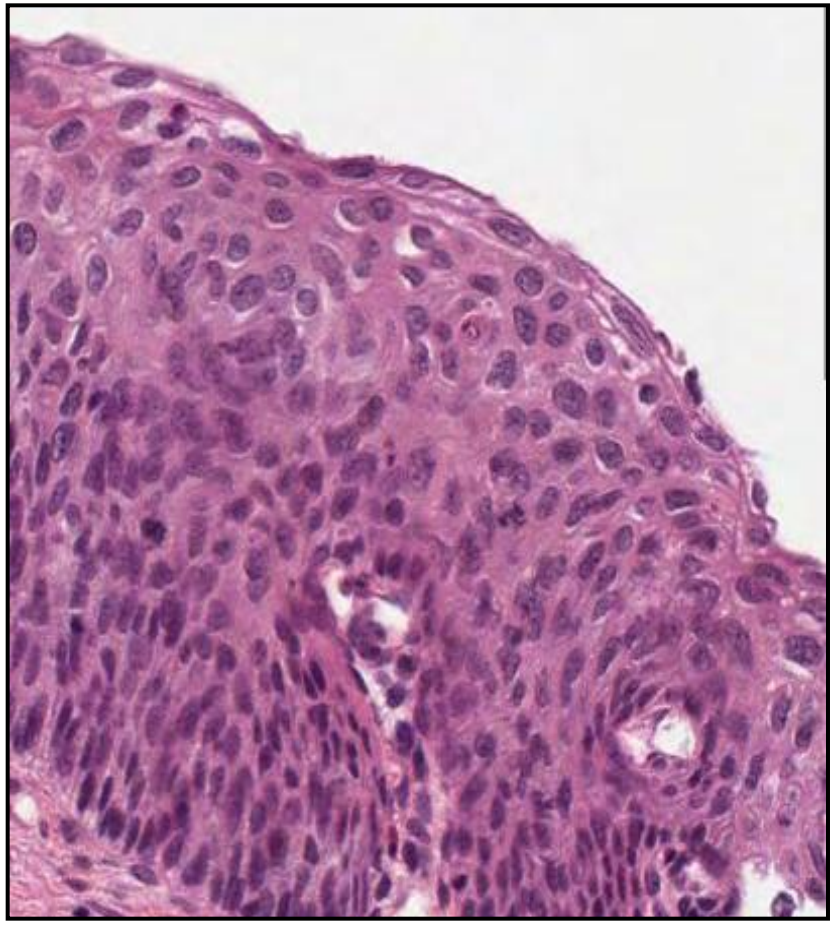

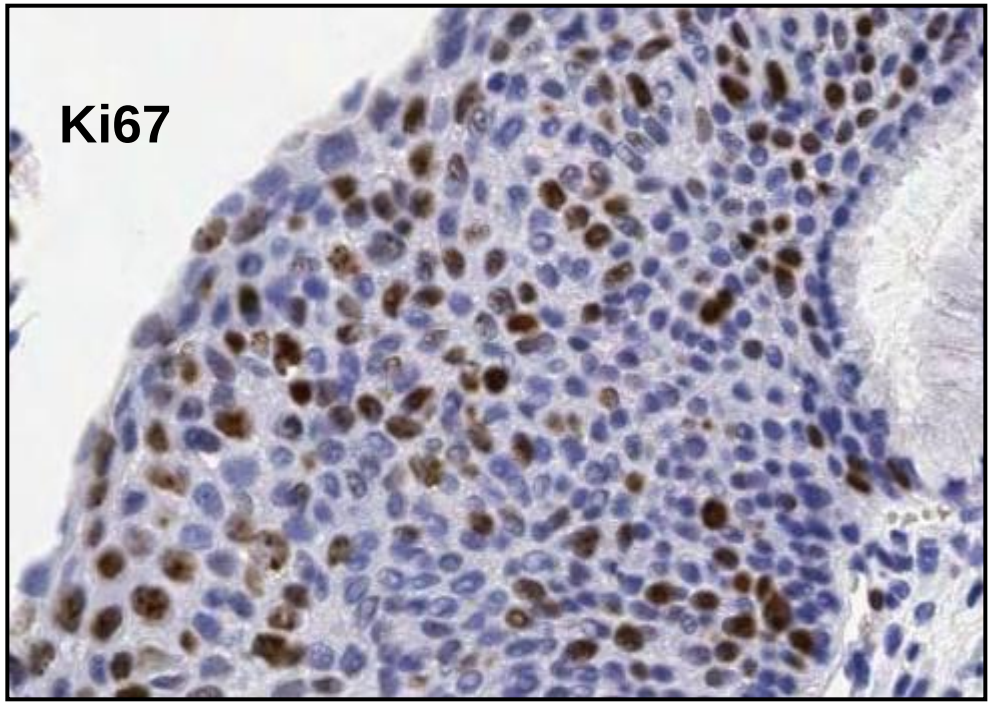

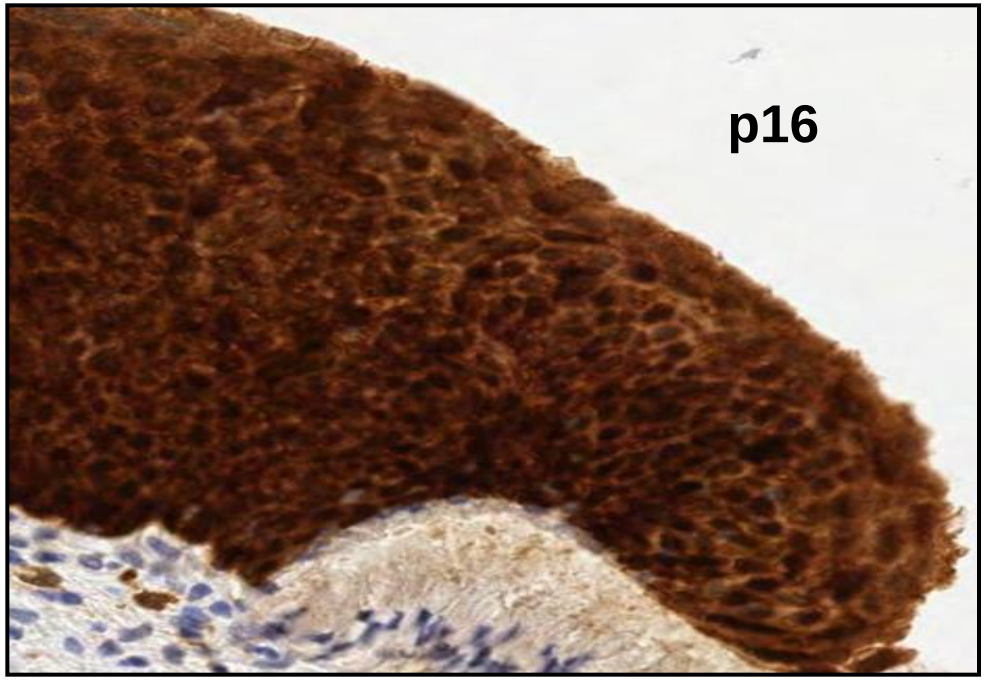

L'Aquila, 2012

Casi con follow-up istologico (a tre mesi / sei mesi): 197

Campioni Citologici (totali)	*Campioni Istologici* (biopsie e conizzazioni)
NEGATIVO (537)	**-----**
ASC-US (157)	**73**
LSIL (202)	**85**
ASC-H (26)	**23**
HSIL (19)	**16**

Correlazioni Diagnosi Cito-Istologica con p16/Ki67 positiva

Citologia / Istologia	NEGATIVO	CONDILOMA / CIN1	CIN2 / CIN3
NEGATIVO	---	---	---
ASC-US	30 %	25 %	45%
LSIL	7 %	50 %	43 %
ASC-H	17 %	28 %	56 %
HSIL	---	13 %	88 %

L'Aquila, 2012

Correlazioni Diagnosi Cito-Istologica con p16/Ki67 negativa

Citologia/Istologia	NEGATIVO	CONDILOMA / CIN1	CIN2 / CIN3
NEGATIVO	---	---	---
ASC-US	40 %	58 %	2 %
LSIL	21 %	72 %	7 %
ASC-H	20 %	60 %	20 %
HSIL	---	---	---

L'Aquila, 2012

DISCUSSIONE

Fra i casi **Negativi** il 3.2% è risultato positivo; mentre il 96.8% negativo.
La positività è stata confermata, dopo revisione dei casi,eseguita per protocollo.

Fra i casi **ASC-US** il 23% è risultato positivo all'indagine p16/ki67.
Questo dato può aumentare il VPP per CIN2+ in una categoria diagnostica che, dalla letteratura, risulta poco riproducibile.

Fra i casi **LSIL** il 27.2% risulta positivo e quindi a rischio maggiore di progressione verso lesione di alto grado; il 72.8%, risultando negativo, rivela una probabile possibilità alla regressione della lesione.

Tutti i casi **HSIL** e il 76% dei casi **ASC-H** sono risultati positivi all'indagine p16/ki67; tutte queste pazienti, dopo colposcopia e biopsia, risultano avere lesioni di alto grado.

Conclusioni

- Nei casi citologicamente negativi, l'indagine IIC con CINtec Plus può essere valido supporto nei quadri di atrofia/distrofia (menopausa) in cui la morfologia delle "cellule piccole" può dare falsi negativi. Aumento sensibilità esame citologico
- Negli ASC-US e nelle LSIL è fondamentale poter distinguere le lesioni con significativo rischio di progressione verso CIN2/3, che necessiteranno di un follow up più a breve termine.
  Le stesse categorie diagnostiche che risultano negative ai biomarkers regrediscono spontaneamente e/o raramente progrediscono per cui si può ridurre il rischio di sovratrattamenti (colposcopie ecc) e programmare un follow up più a lungo termine
- Nei casi ASC-H e HSIL l'indagine IIC con CINtec Plus conferma la presenza di lesioni di alto grado o ad alto rischio di progressione. In una bassa percentuale è indispensabile, però, lo studio di ulteriori biomarkers

… e in un prossimo futuro …..?

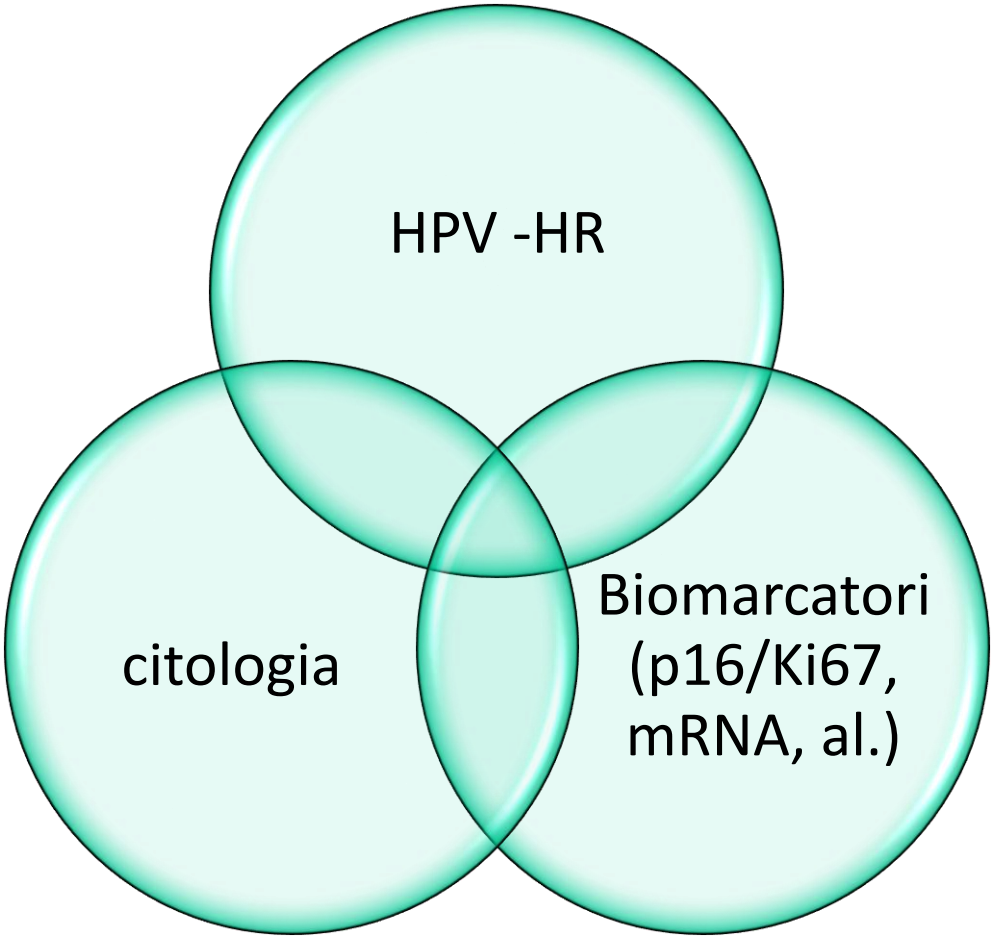

Grazie per l'attenzione