



**Workshop GISCI**  
**Sessione Primo Livello Citologia**

**LSIL in Citologia di Triage**

**Ferrara, 14 giugno 2017**

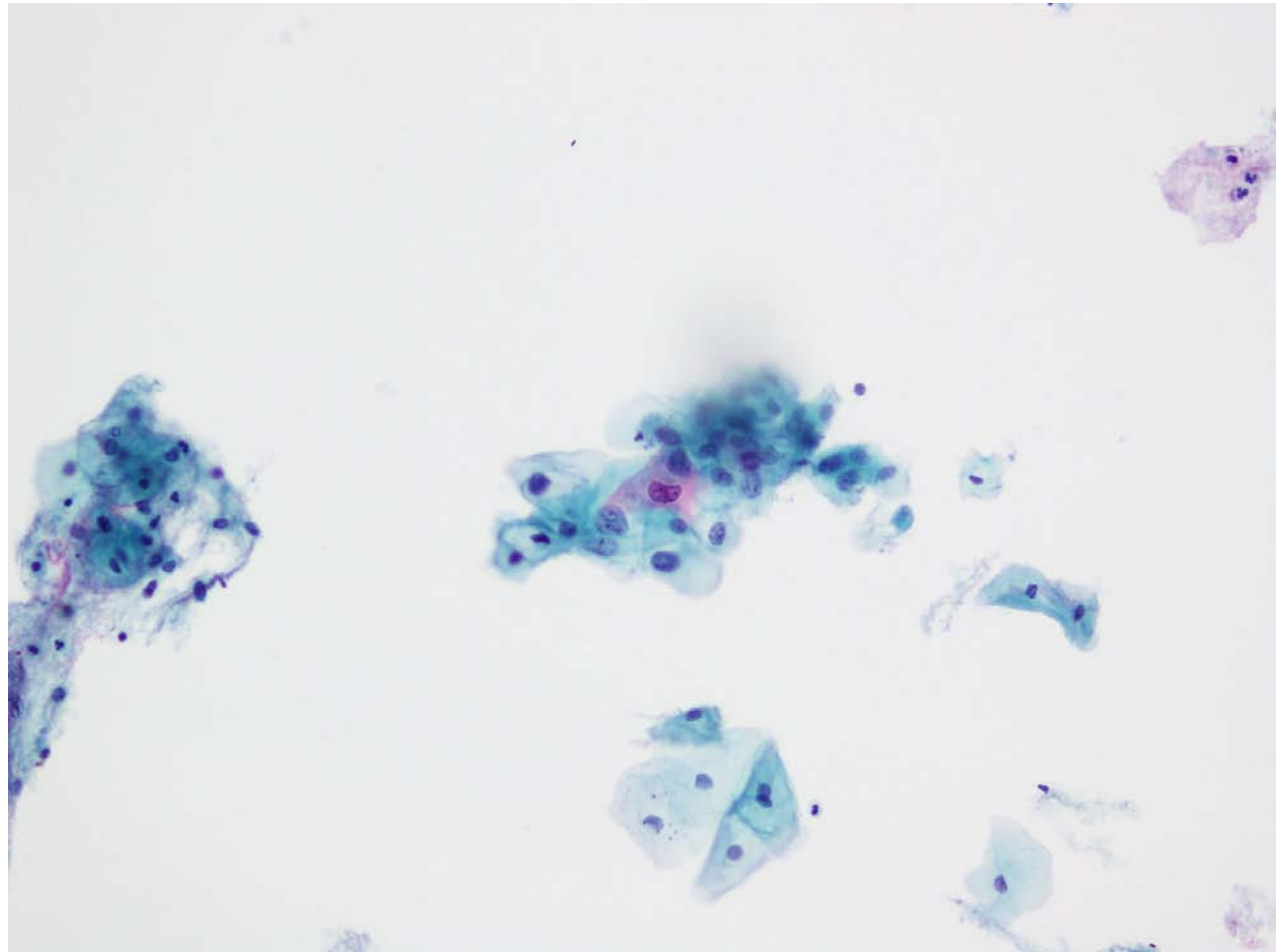
**Maria Rosaria D'Amico**  
**Laboratorio Unico di Screening**  
**USL Umbria 1 Perugia**

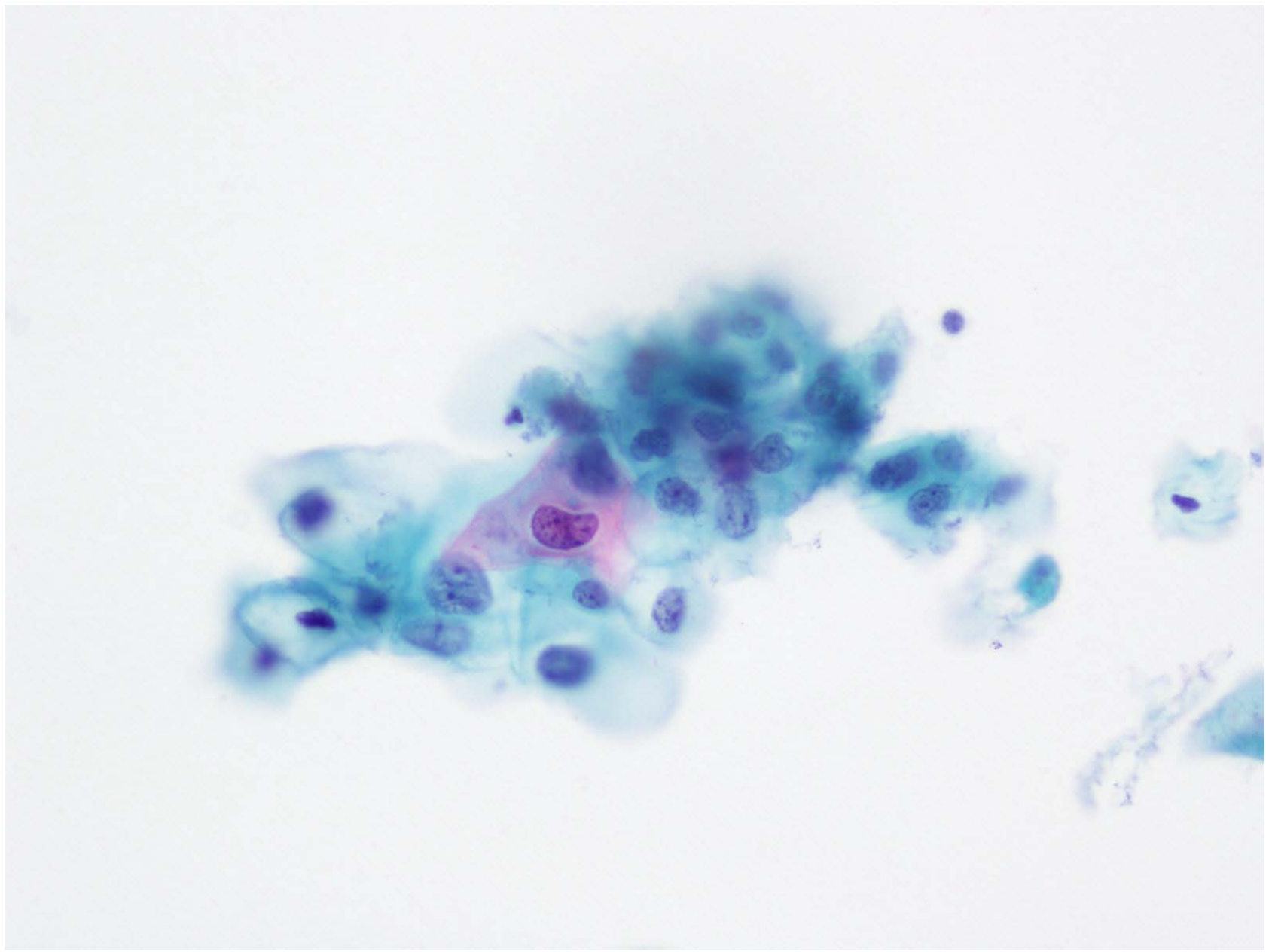
Donna di 50 aa

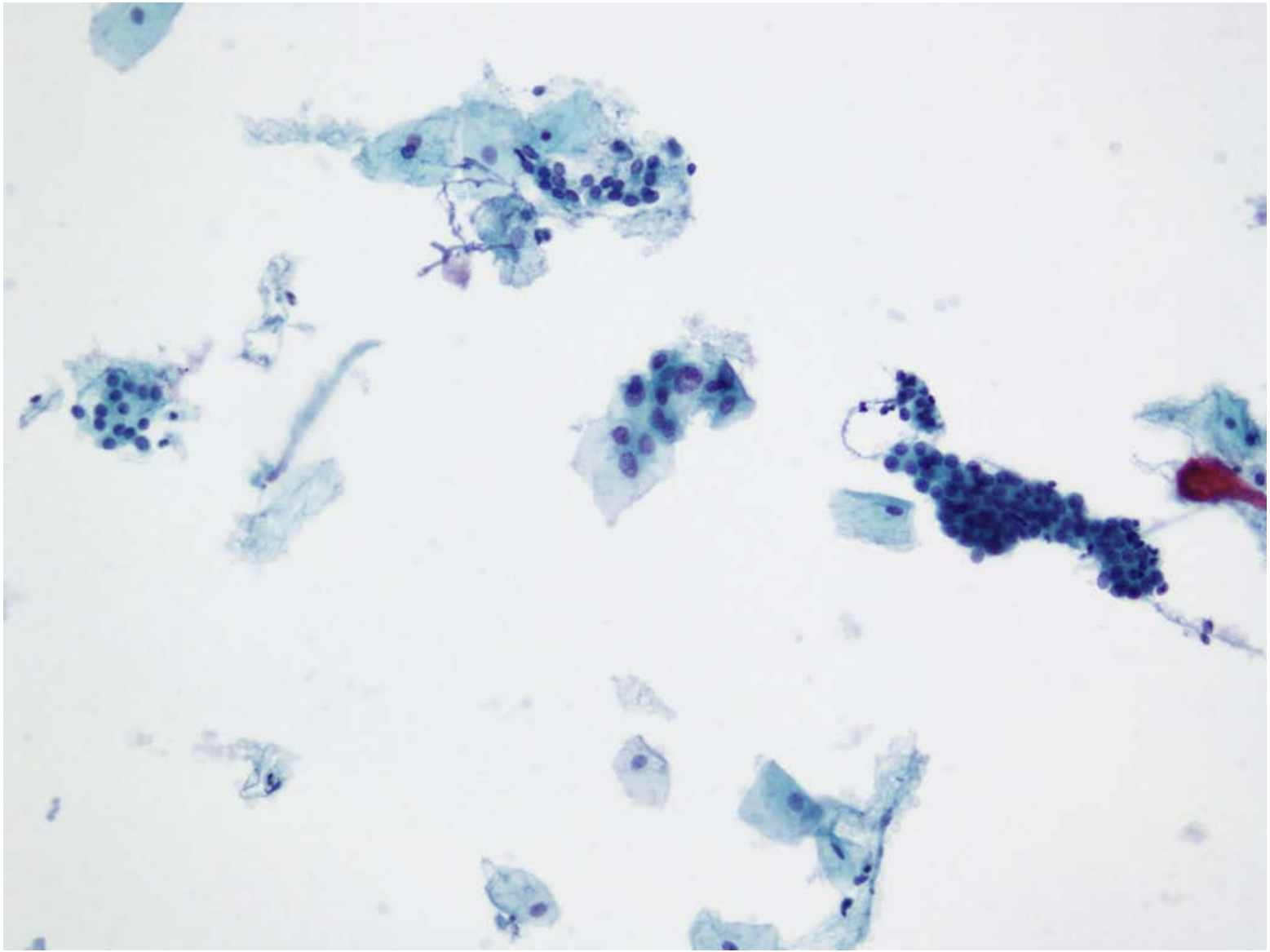
Menopausa da 4 anni

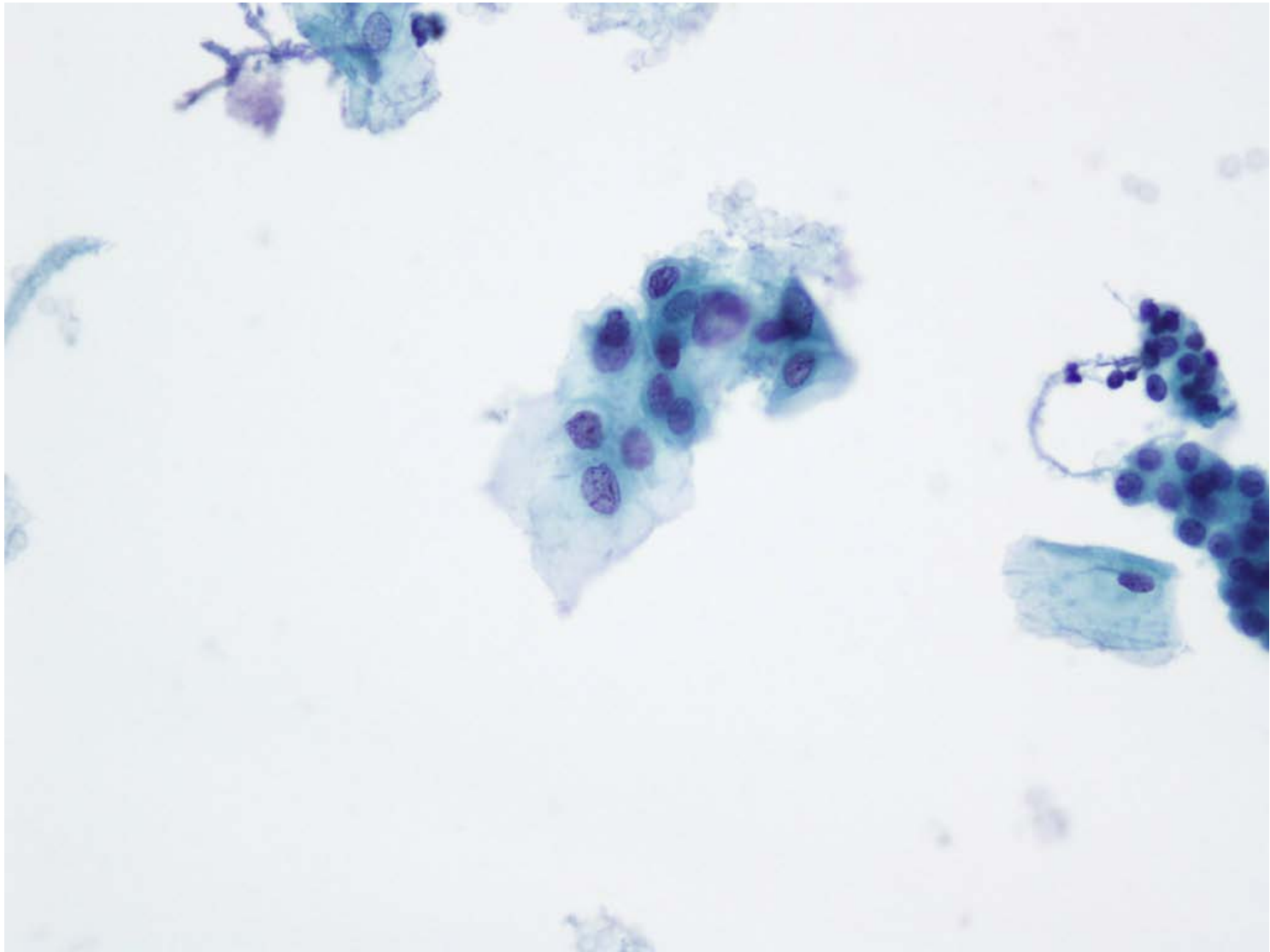
HPVhr primario: Presente 16 + Altri (31,33, 45, 39, 51, 52, 56, 58, 59, 66, 68)

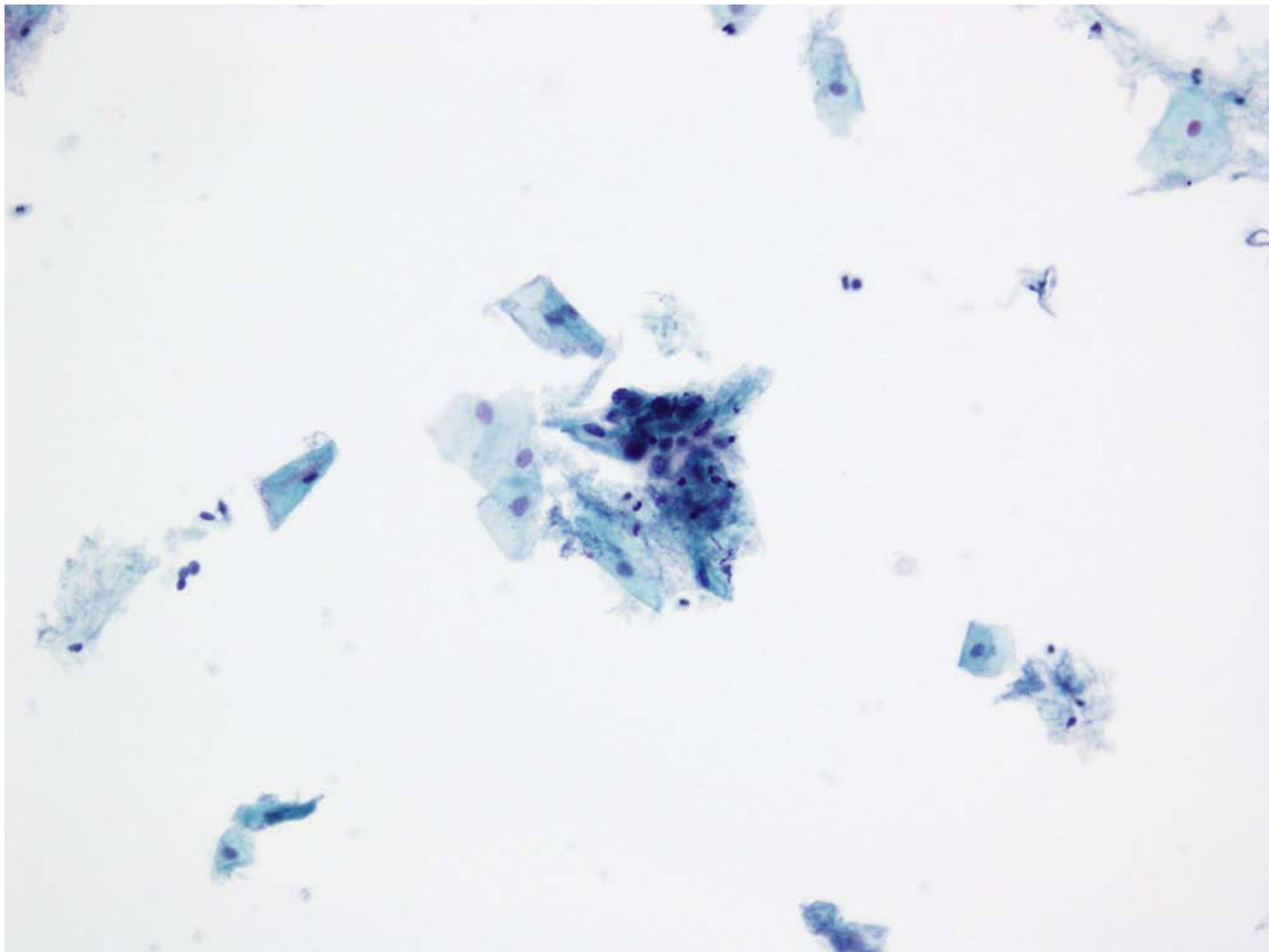
Pap-test di triage

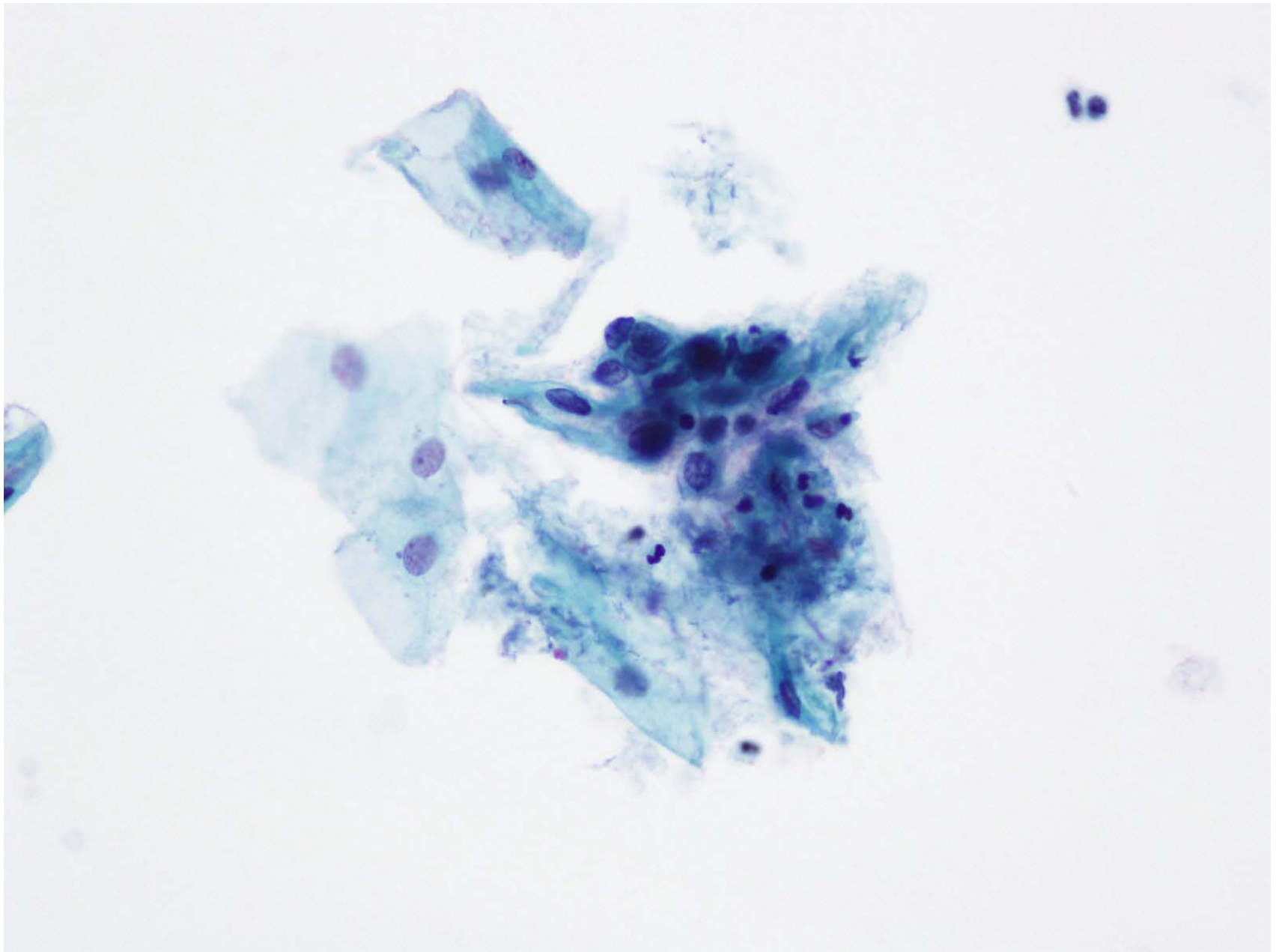














## Letture collegiale

Id	Esito
1	Cellule Squamose Atipiche che non escludono lesione di alto grado (ASC-H)
2	Lesione Intraepiteliale Squamosa di Basso Grado (LSIL) / displasia lieve / CIN 1
3	Lesione Intraepiteliale Squamosa di Basso Grado (LSIL) / displasia lieve / CIN 1
4	Lesione Intraepiteliale Squamosa di Alto Grado (HSIL) / displasia moderata / CIN 2
5	NEGATIVO PER LESIONI INTRAEPITELIALI O MALIGNITA'
7	Lesione Intraepiteliale Squamosa di Basso Grado (LSIL) / displasia lieve / CIN 1

Letture di maggioranza: LSIL

Esame	Data esame	Data esame 2	Data esame 3	Valore 1
PAP TEST di screening	12/07/2006	12/07/2006	03/08/2006	NEGATIVO PER LESIONI INTRAEPITELIALI O MALIGNITA'
PAP TEST di screening	03/06/2009	03/06/2009	26/06/2009	NEGATIVO PER LESIONI INTRAEPITELIALI O MALIGNITA'
PAP TEST di screening	08/06/2012	16/06/2012	07/07/2012	NEGATIVO PER LESIONI INTRAEPITELIALI O MALIGNITA'
HPV Test	10/06/2015	23/06/2015	23/06/2015	Presente HPV16 e altri HPV-HR (31,33,45,39,45,51,52,56,58,59,66,68)
Pap Test di triage di screening	10/06/2015	23/06/2015	02/07/2015	Lesione Intraepiteliale Squamosa di Basso Grado (LSIL) / displasia lieve / CIN 1
P16	10/06/2015	23/06/2015	20/03/2017	Non eseguibile per assenza di materiale diagnostico, Ripetere il test
Colposcopia	13/07/2015		24/07/2015	Anormale - G1
Biopsia cervice	13/07/2015		24/07/2015	Esocervicale : <b>Normale</b>
Pap Test di follow up di screening	10/02/2016	18/02/2016	26/02/2016	NEGATIVO PER LESIONI INTRAEPITELIALI O MALIGNITA'
Colposcopia	07/03/2016		07/03/2016	Normale
Pap Test di follow up di screening	31/08/2016	08/09/2016	19/09/2016	NEGATIVO PER LESIONI INTRAEPITELIALI O MALIGNITA'
Colposcopia	03/10/2016		03/10/2016	Normale



**GRAZIE PER L'ATTENZIONE**

