SISTEMA BETHESDA 2001

problematiche diagnostiche nel passaggio ad una nuova classificazione citologica

Maria Luisa Schiboni, U.O.C. Anatomia Patologica
Azienda Ospedaliera San Giovanni-Addolorata, Roma

SISTEMA BETHESDA
NUOVA NOMENCLATURA

- Occasione per riflessioni su alcune criticità delle attuali categorie diagnostiche

- Vantaggi da trarre da un'eventuale utilizzazione di nuove categorie

ALTERAZIONI MARCATE

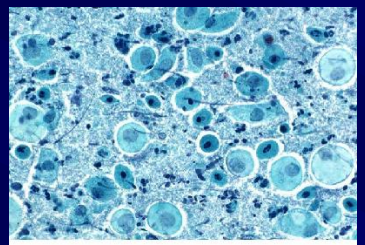

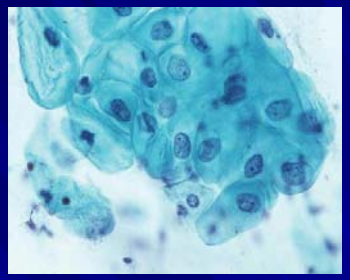

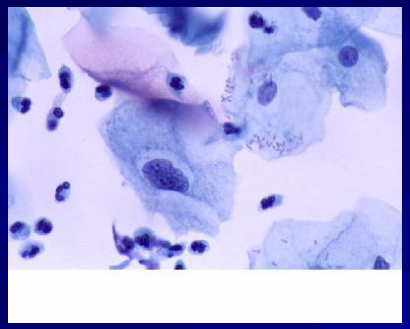

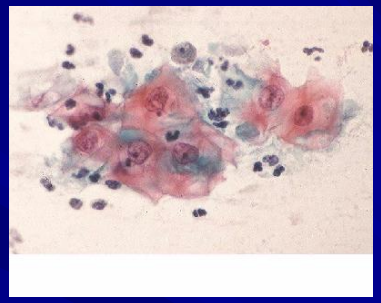

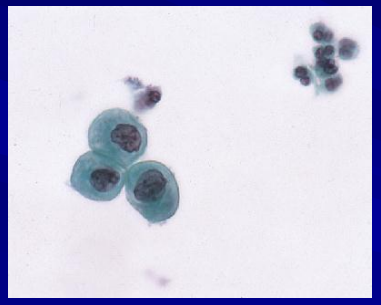

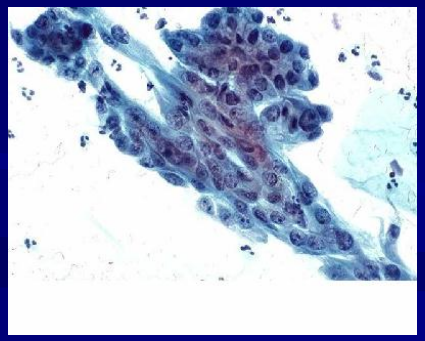

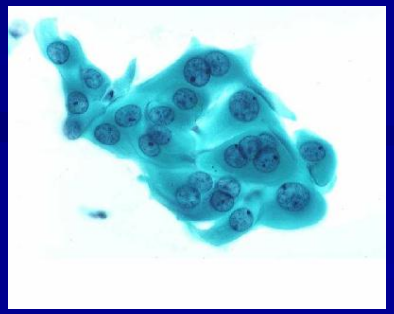

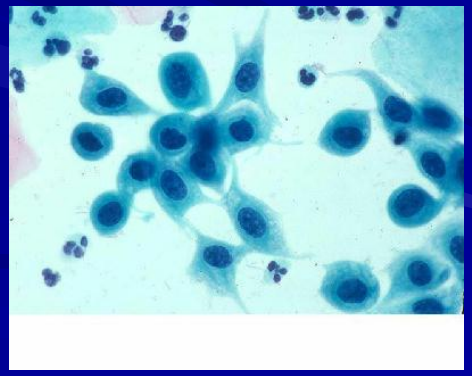

CITOLOGIA BORDERLINE

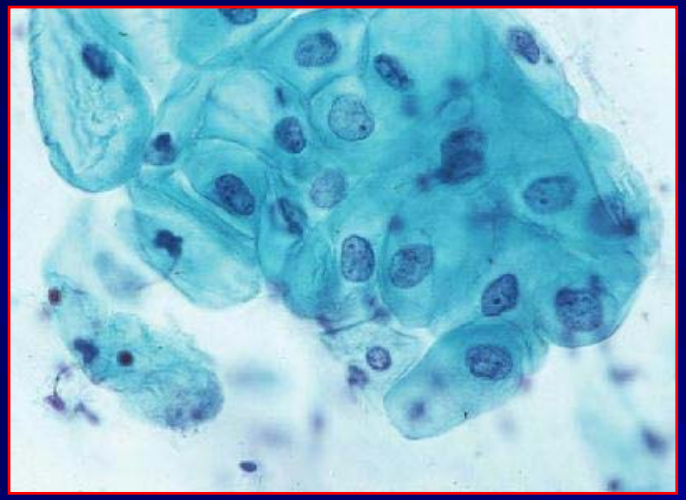

Cellule squamose con marcate alterazioni

di difficile interpretazione

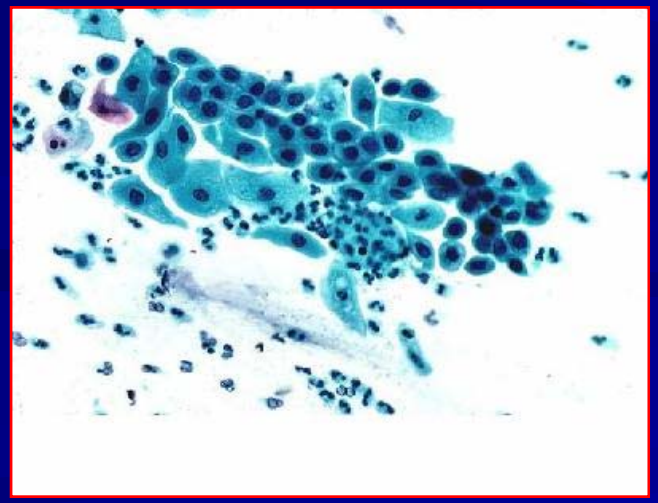

BERSAGLI

- Categoria "principe" dello screening:
  HSIL (CIN 2-3)

- "Pane quotidiano" del citologo:
  quadro reattivo o suggestivo **LSIL** ?

DISCREPANZE

BORDERLINE PIU' FREQUENTI

Suggestivo LSIL

CITOLOGIA BORDERLINE

VPP per CIN2+ basso

↓

Scarsa accuratezza (?)

Bethesda 1991

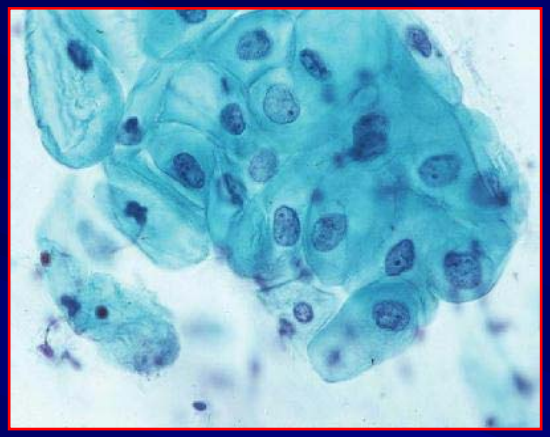

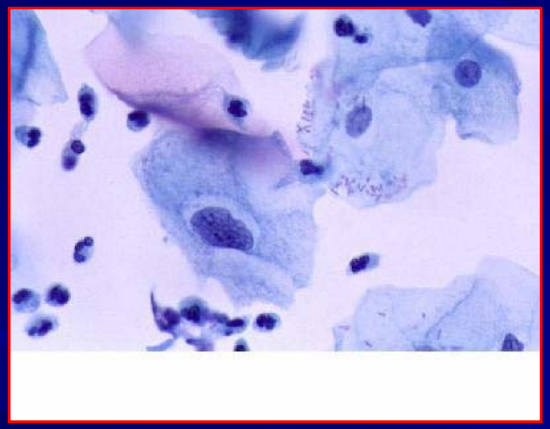

BCC (negativo)

- ASCUS → reattivo
- ASCUS → versus SIL

AscuS

- Categoria poco riproducibile
- VPP per CIN2+ molto basso
- Responsabile di approfondimenti colposcopici inutili

CONSIDERAZIONI

ASCUS è usato prevalentemente come suggestivo LSIL

ASCUS suggestivo HSIL è meno del 10% delle ASC

protocollo di LSIL

- Deve finire la “deprimente diatriba” su cosa fare….

QUINDI

- GISCi si deve esprimere con **raccomandazioni** precise, ma **condivise**, sulla gestione di questi quadri morfologici complessi

Bethesda 2001

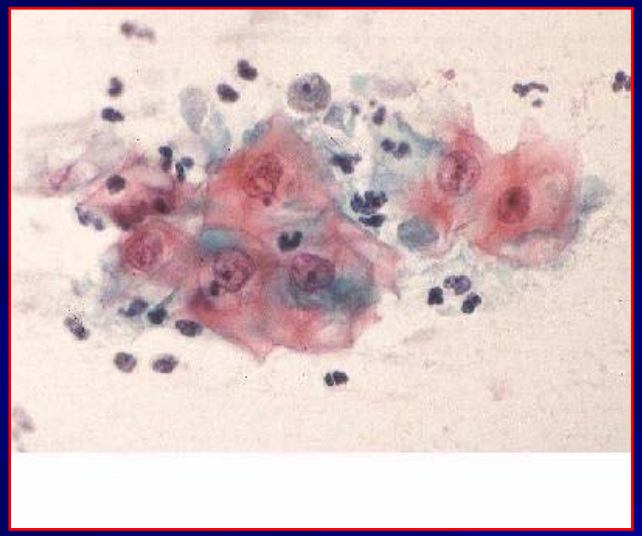

NILM

- ASC - US

- ASC - H

Asc-US

- Alterazioni citologiche suggestive di lesione intraepiteliale squamosa, qualitativamente o quantitativamente insufficienti per una definitiva interpretazione.

Suggestive di lesione di basso grado o di grado indeterminato

ASC-H

- Alterazioni citologiche suggestive di lesione intraepiteliale squamosa, qualitativamente o quantitativamente insufficienti per una definitiva interpretazione.

Non si esclude lesione di alto grado

QUALE FOLLOW-UP ?

- E' verosimile aspettarsi che ASC-US comprenda anche parte delle ASCUS reattive (1991)

- 10-20% ASC-US risulta CIN 2+

Contestualmente

al cambiamento di nomenclatura e follow-up diventa **URGENTE** che il **GISCi**



Istituisca

un gruppo interdisciplinare che definisca **procedure** e tipologie di **controlli di qualità** per **colposcopia**, **prelievo bioptico** ed **istologia**

Maria Luisa Schiboni, U.O.C. Anatomia Patologica
Azienda Ospedaliera San Giovanni-Addolorata, Roma