GISCi

Giornata precongressuale

Firenze 11 giugno 2014

Workshop interdisciplinare

Citologia, ginecologia e istologia delle lesioni ghiandolari

Anatomia Patologica - Ospedale S.Giovanni, Roma

donna di anni 46

assume pillola anticoncezionale

Pap test aprile 2013

adenocarcinoma in situ endocervicale

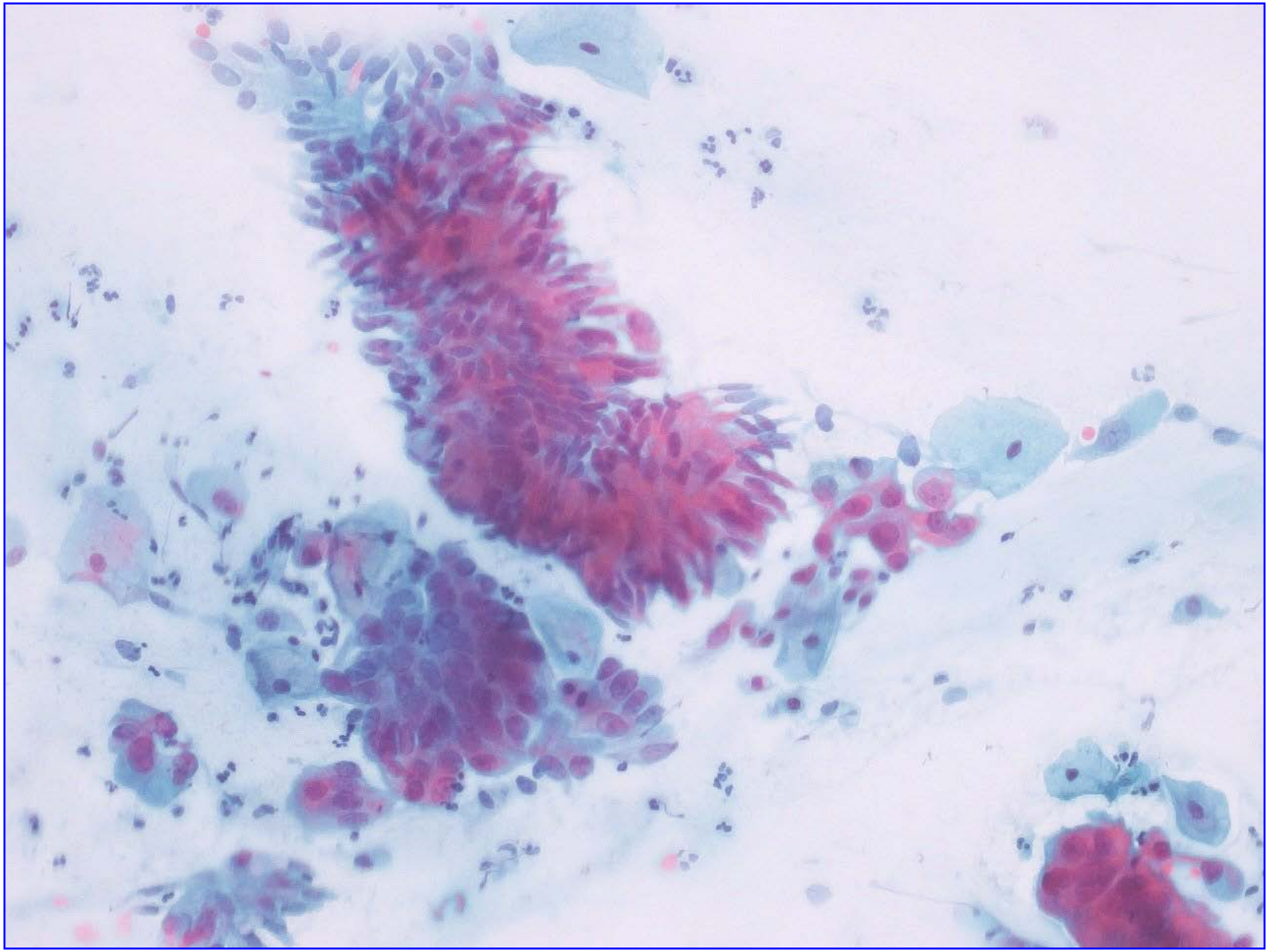

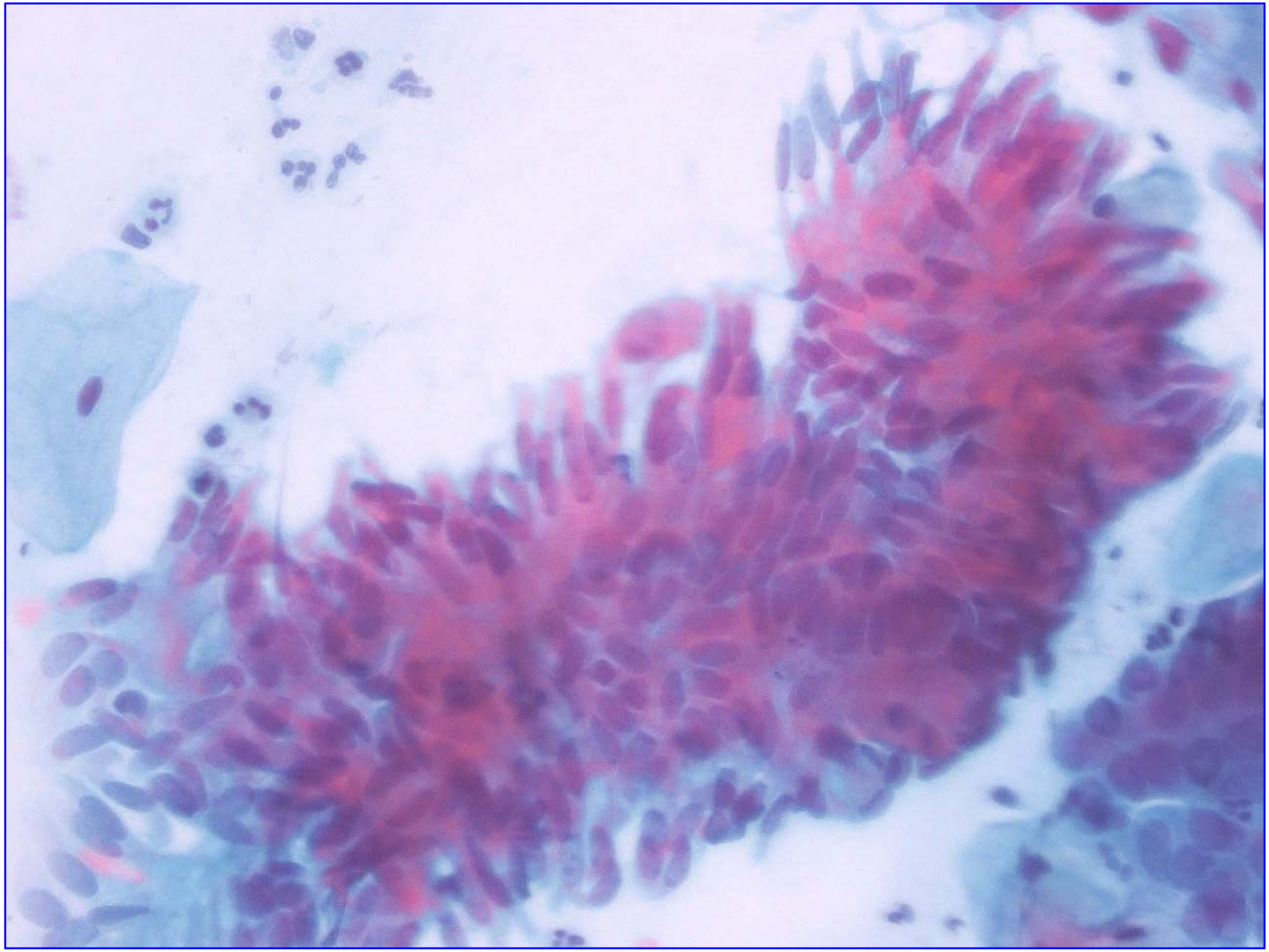

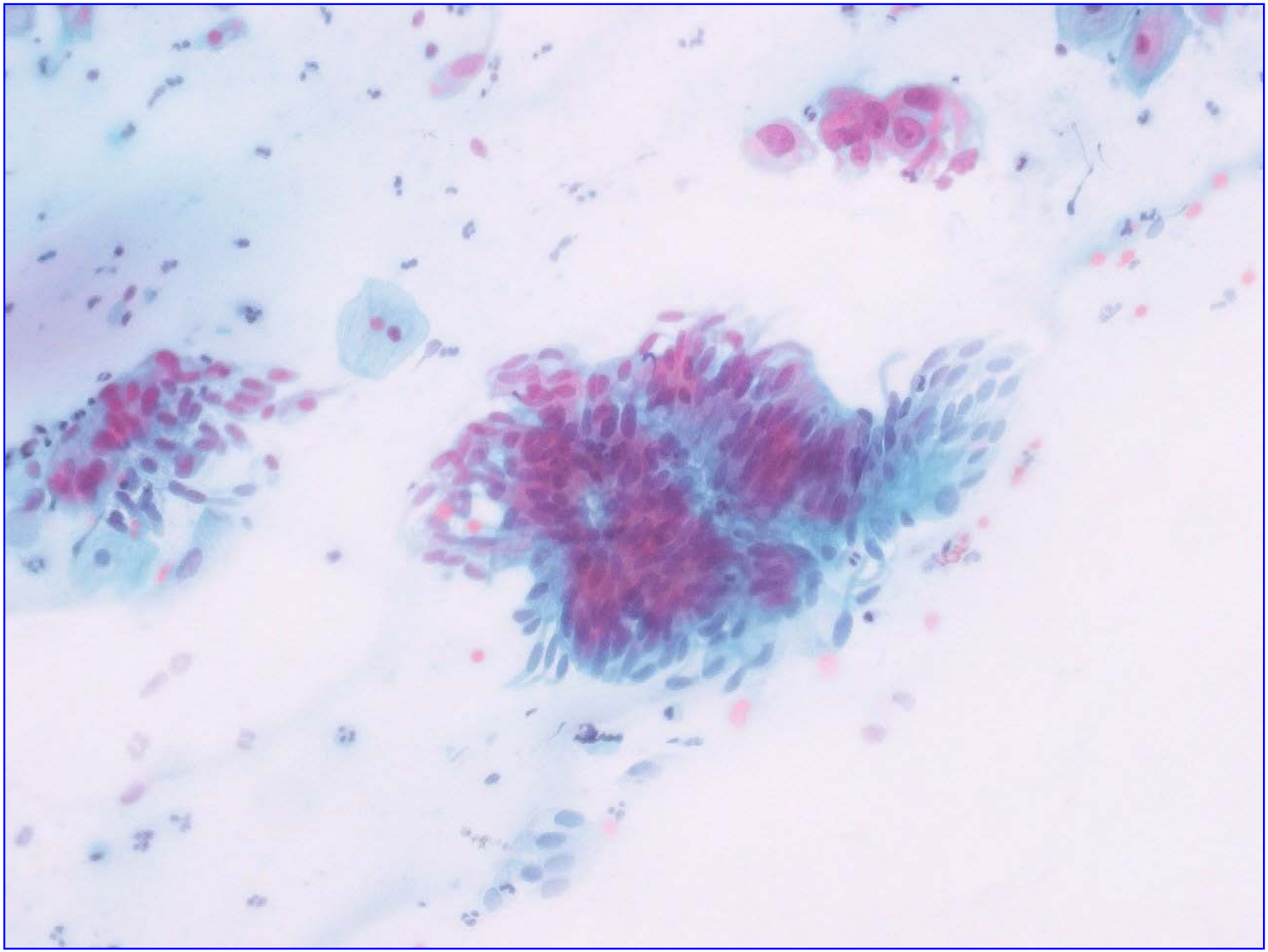

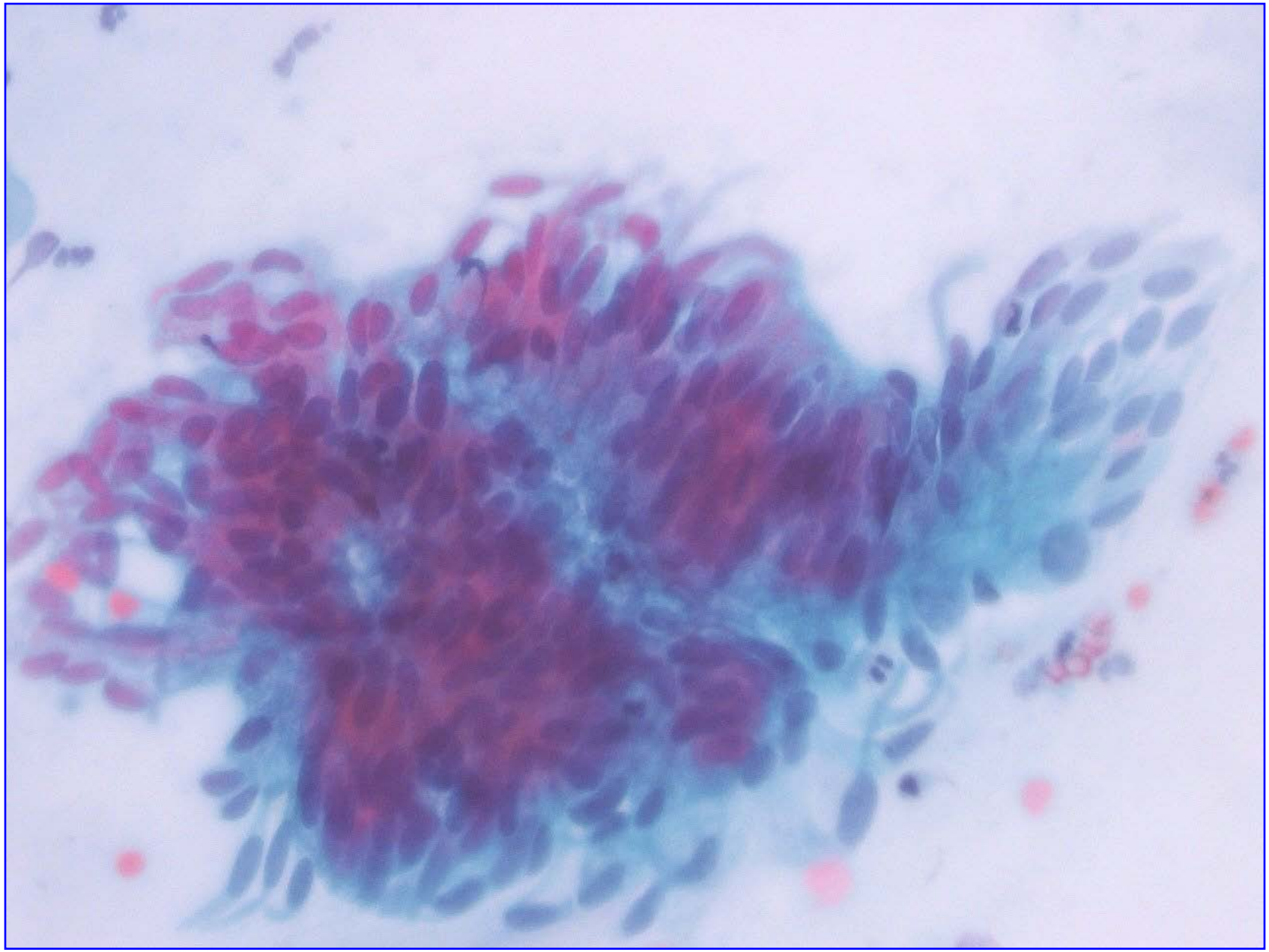

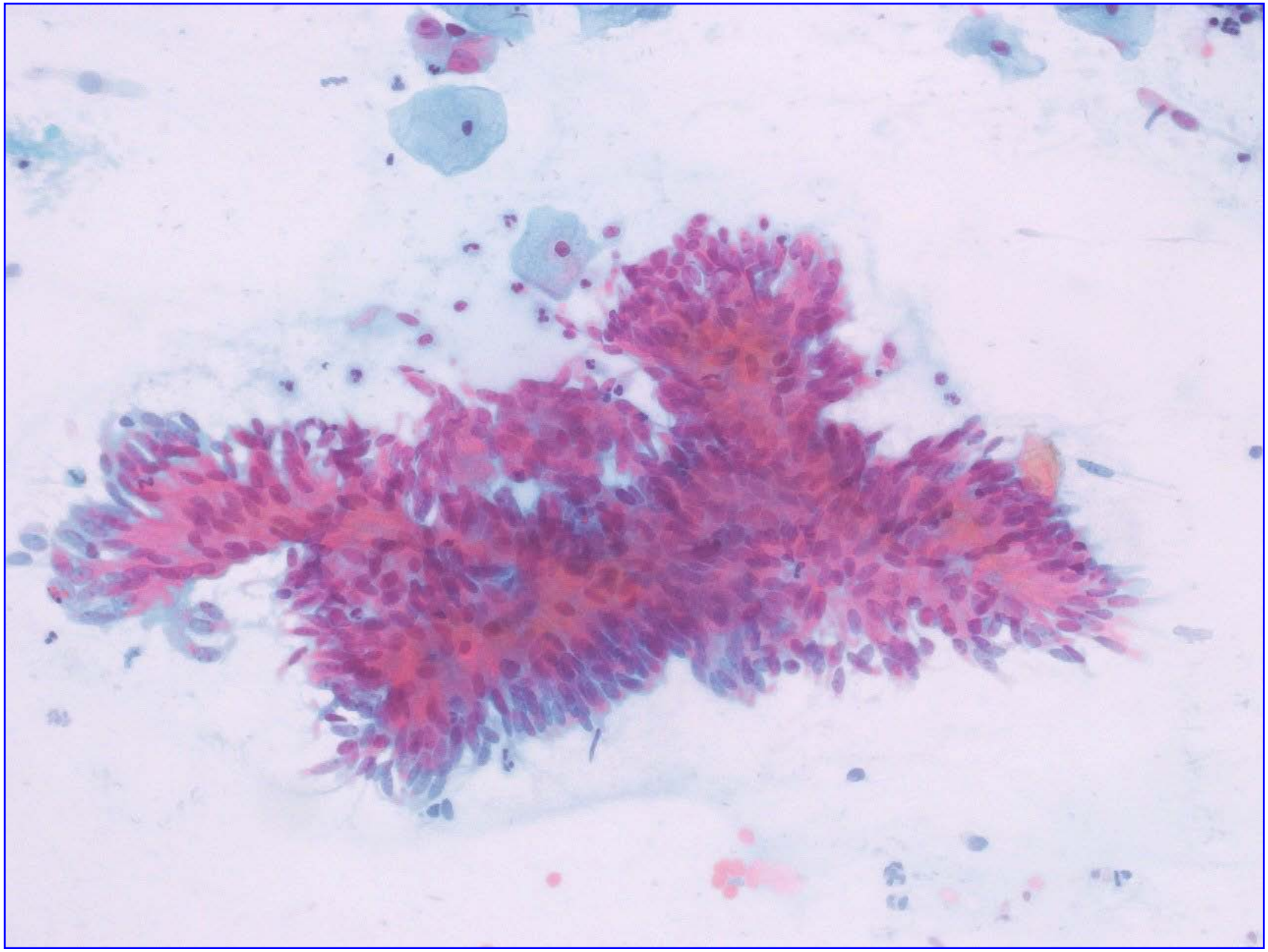

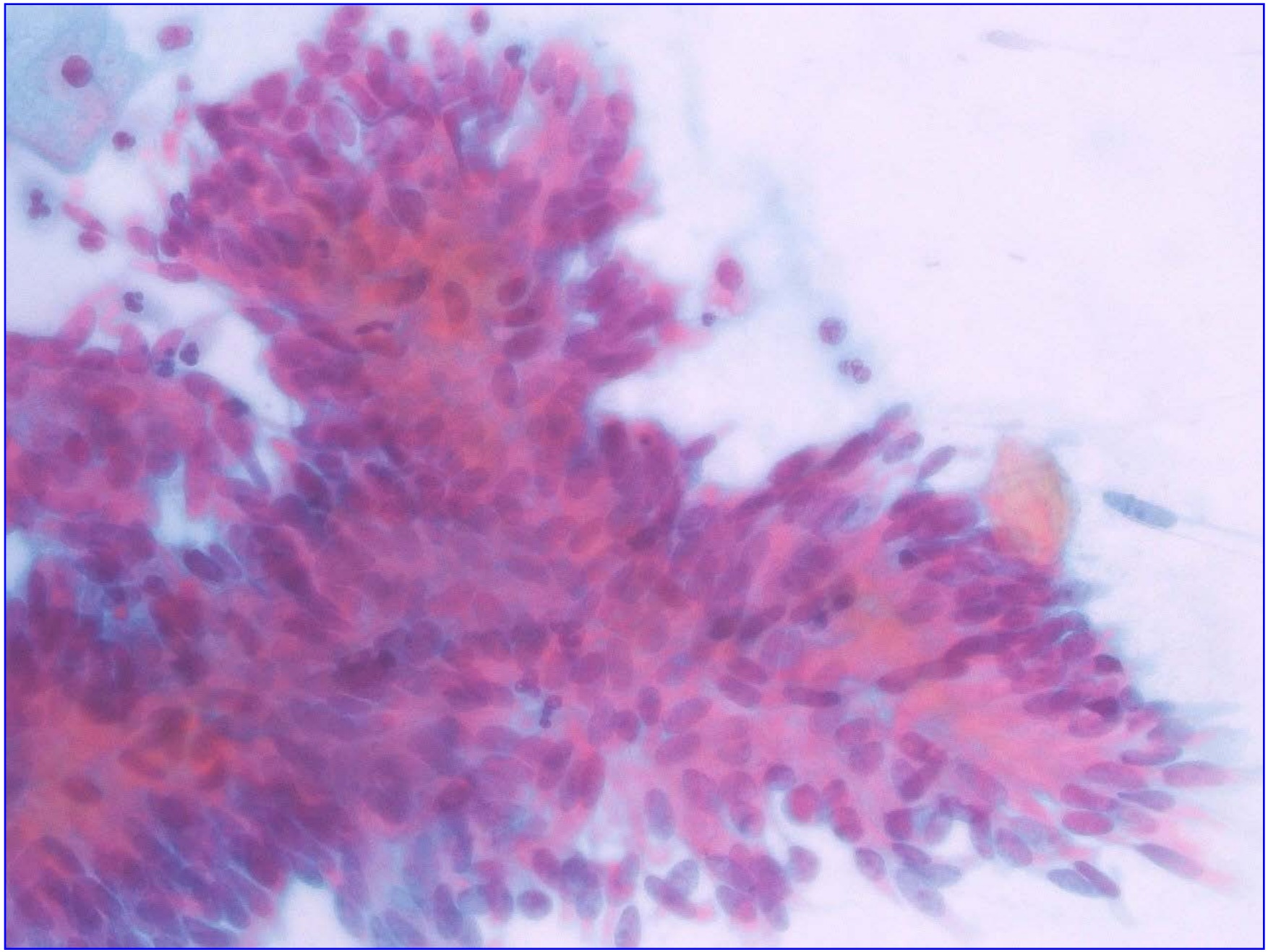

Altra Struttura

11 luglio 2013 Pap test

Referto citologico 18 luglio 2013 LSIL

(test p16 CINtec PLUS positivo su elementi di tipo squamoso)

9 luglio 2013 Biopsia escissionale (ansa a radiofrequenza)

losanga di mucosa di cm 1,3 x 1 x 0,4 con punto di repere ore 12:
1. apice; 2. ore 3,9; 3. ore 9,3

Referto istologico 15 luglio 2013: 1,2,3. CIN1-(L-SIL)

29 luglio 2013

chiesto precedente Pap test del S.Giovanni per revisione

….presenza di numerosi lembi ghiandolari di aspetto “piumoso” ed elementi ghiandolari di tipo mucosecernente, ben differenziati con nuclei macronucleolati.

Rari elementi da LSIL e cellule come da AGC

Tale referto completa quello precedentemente inviato.

Altra Struttura

Test HPV

Hybrid Capture HPV DNA testing

Prelievo 7 agosto 2013

Referto 19 settembre 2013

Esito ricerca Papillomavirus umano a **basso** rischio
(tipi 6/11/42/43/44)….**Negativo**

Esito ricerca Papillomavirus umano ad **alto** rischio
(tipi 16/18/31/33/35/39/45/51/52/56/58/59/68)….**Negativo**

Altra Struttura

Colposcopia 11 settembre 2013

Vulva e vagina negative. GSC visualizzata.

Esiti di terapia escissionale. Epitelio di rivestimento trofico.

Anatomia Patologica - Ospedale S.Giovanni, Roma

Pap test ottobre 2013

adenocarcinoma in situ endocervicale

Ulteriori revisioni dei due Pap test dell'Ospedale S.Giovanni

I vetrini vengono portati all'**ISPO di Firenze:**

adenocarcinoma in situ endocervicale

…….ed inviati all'Anatomia Patologica dell'Ospedale di **Bolzano:**

AGC, escludere lesione endocervicale
(reperto citologico **sospetto** ma non ancora conclusivo per una **neoplasia endocervicale in situ**)

….**Il reperto va correlato con l'esame istologico e molecolare….è consigliabile stretto follow-up ed eventualmente da prendere in considerazione ulteriore approfondimento diagnostico istologico dal canale endocervicale.**

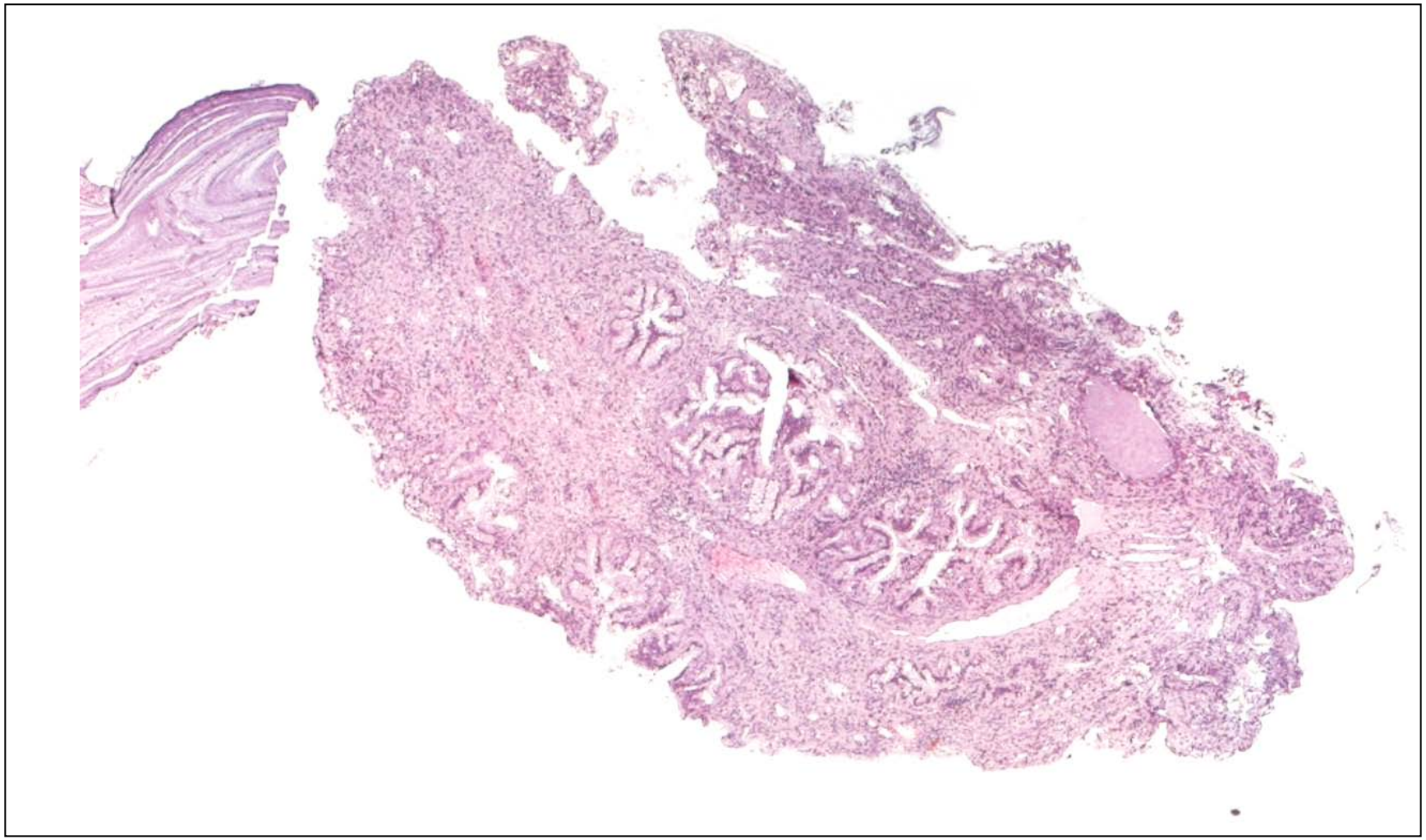

Biopsia (ingrandimento foto 25x): frammento di cervice, dimensioni della sezione 4 x 2.5 mm.
Si nota: la complessità delle ghiandole, il cambio della secrezione mucipara, con i citoplasmi chiari.
Sulla sinistra un frammento di muco acellulare

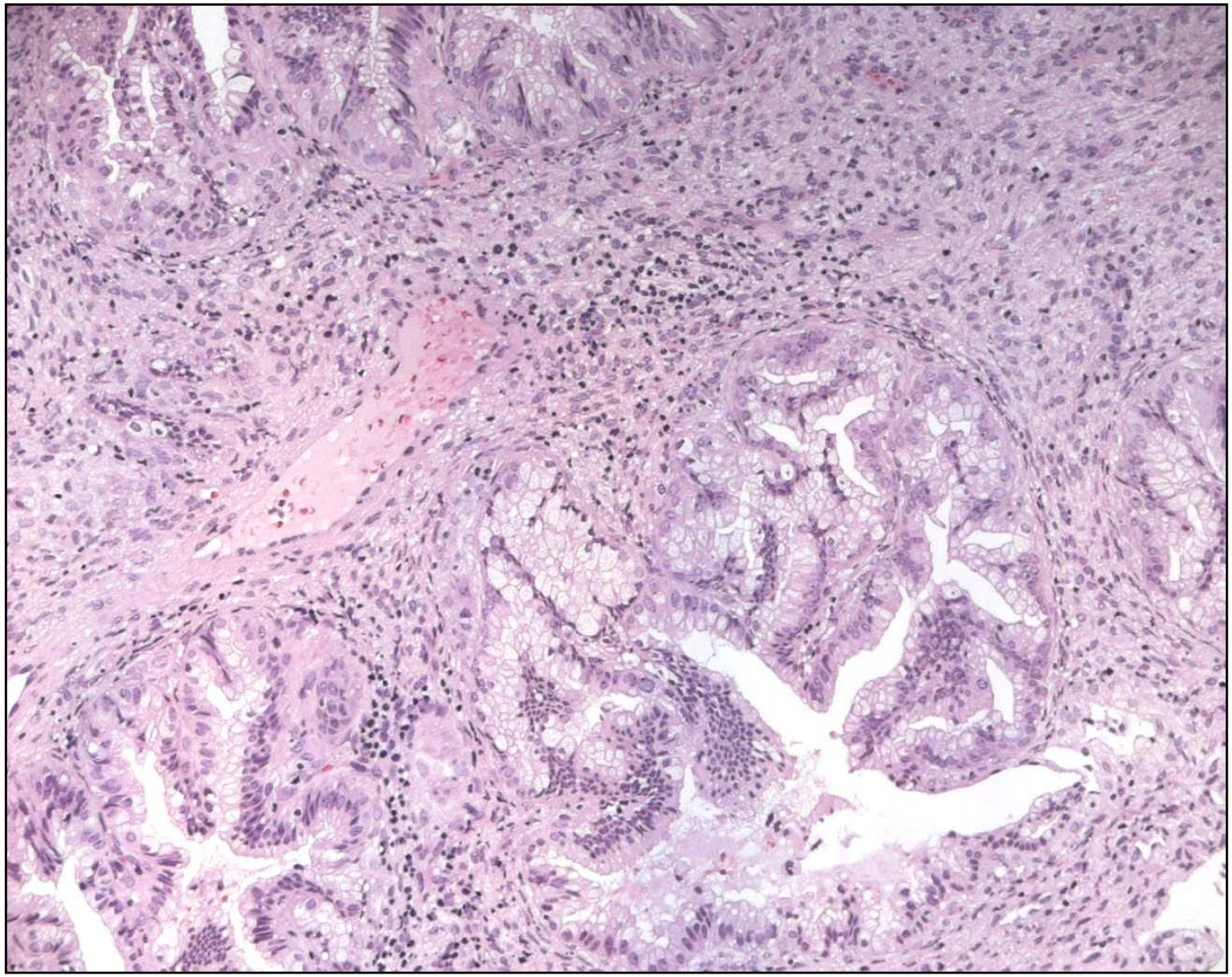

biopsia 100x: le ghiandole appaiono complesse fino alla confluenza, le cellule sempre contenute dalla membrana basale appaiono aumentate di dimensioni, citoplasma chiaro privo della mucina spessa tipica delle ghiandole cervicali, i nuclei arrotondati spinti versi il centro della cellula, con nucleoli eosinofili

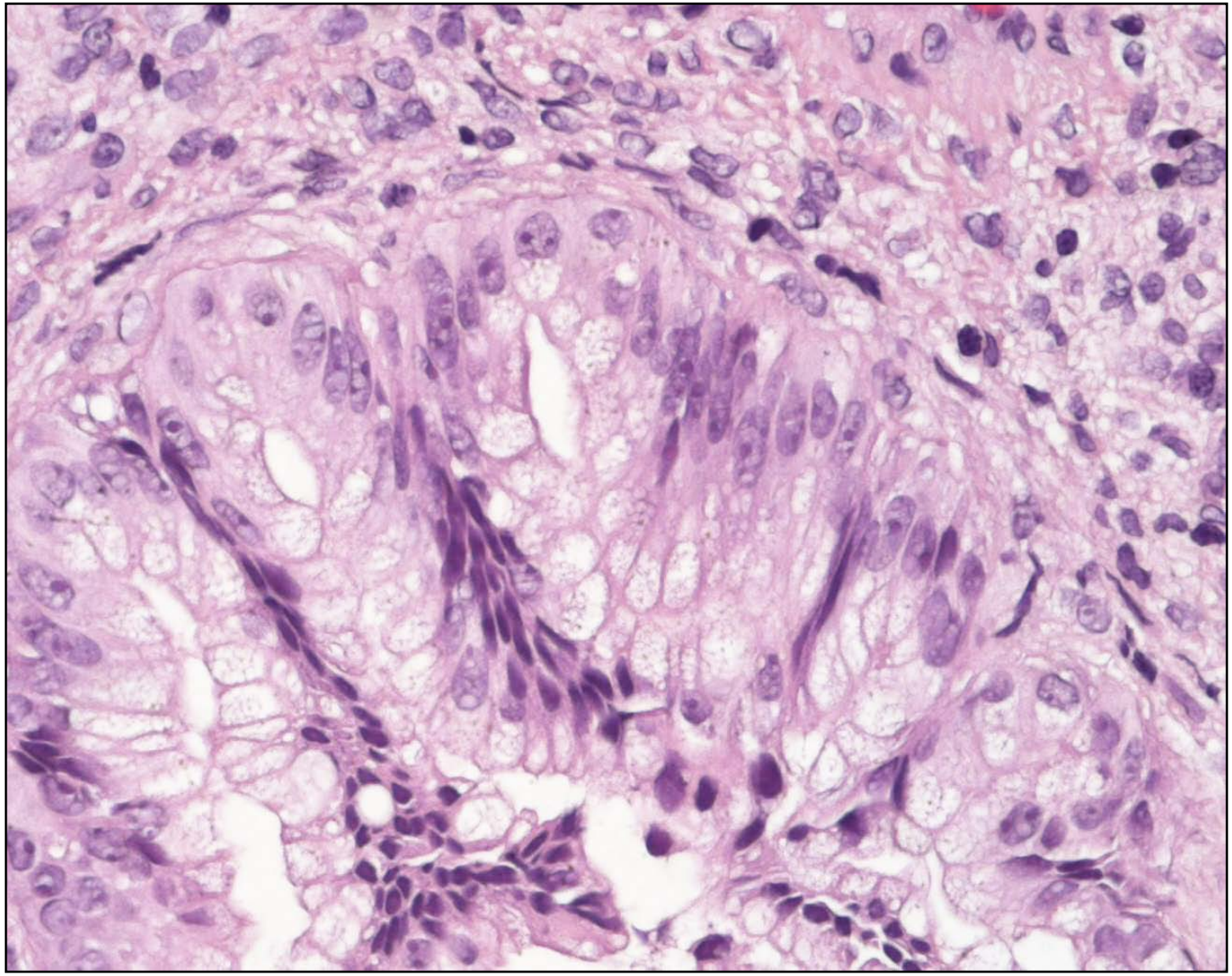

biopsia 400x: dettaglio citologico con cellule aumentate di dimensioni, citoplasmi chiari non strutturati, nuclei grandi, arrotondati, con evidenti nucleoli eosinofili. Assenza di mitosi

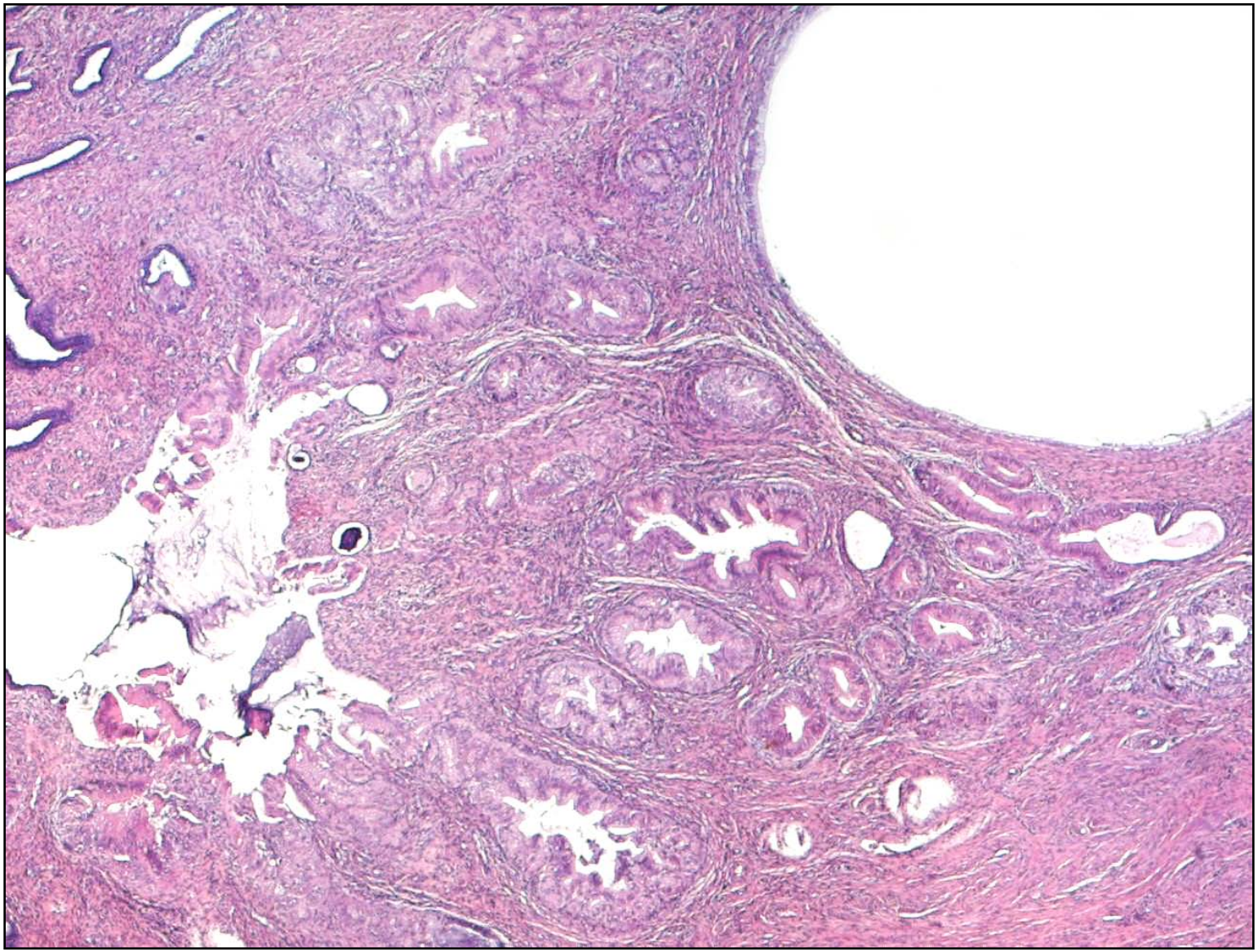

pezzo operatorio cervice 25x: la trasformazione è limitata ad un gruppo di ghiandole periluminali, che ancora si mantengono come strutture singole non confluenti o invasive; ghiandole normali, una dilatata, sono visibili ai margini profondi della lesione neoplastica

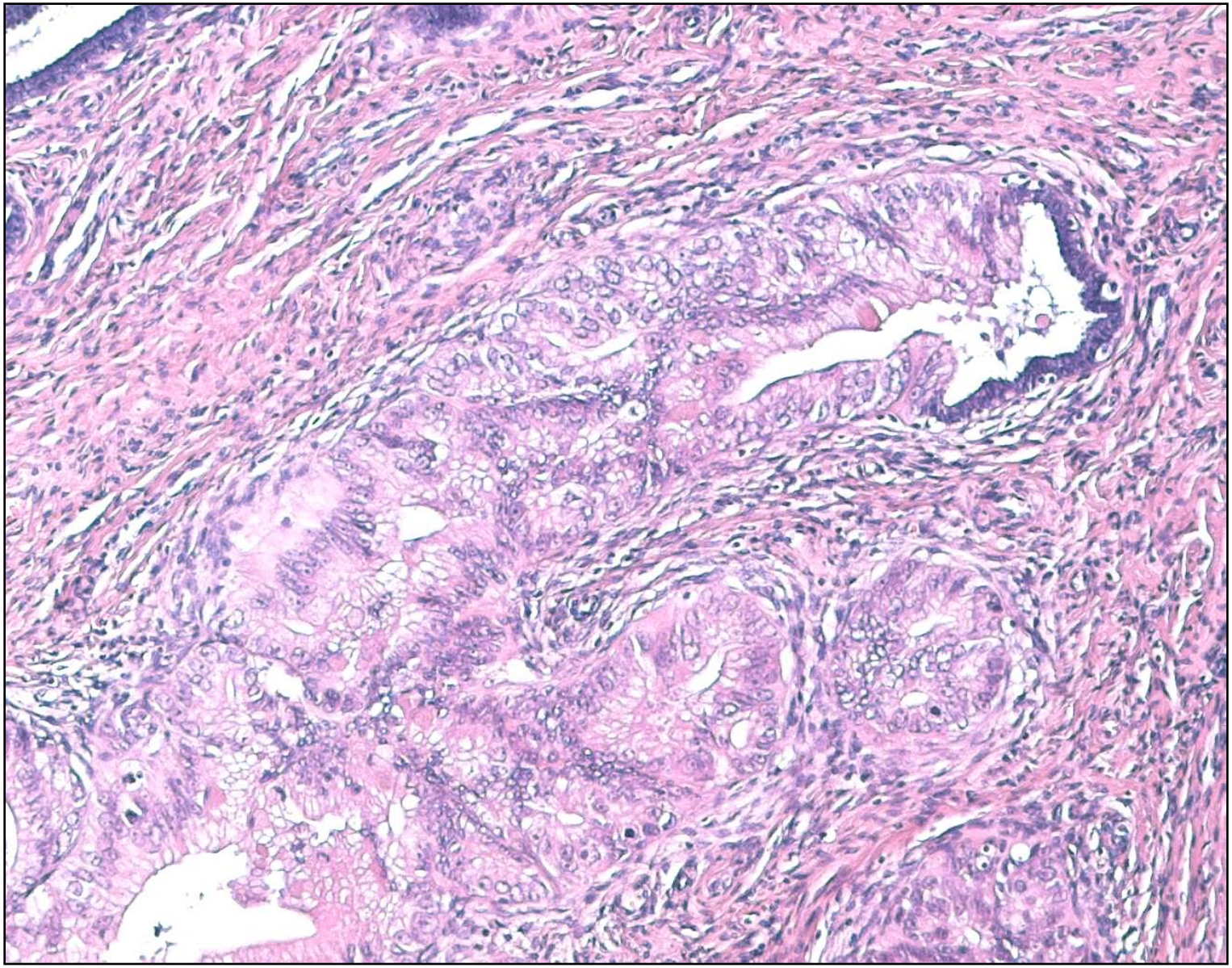

cervice 100x: ghiandole complesse, come nella biopsia

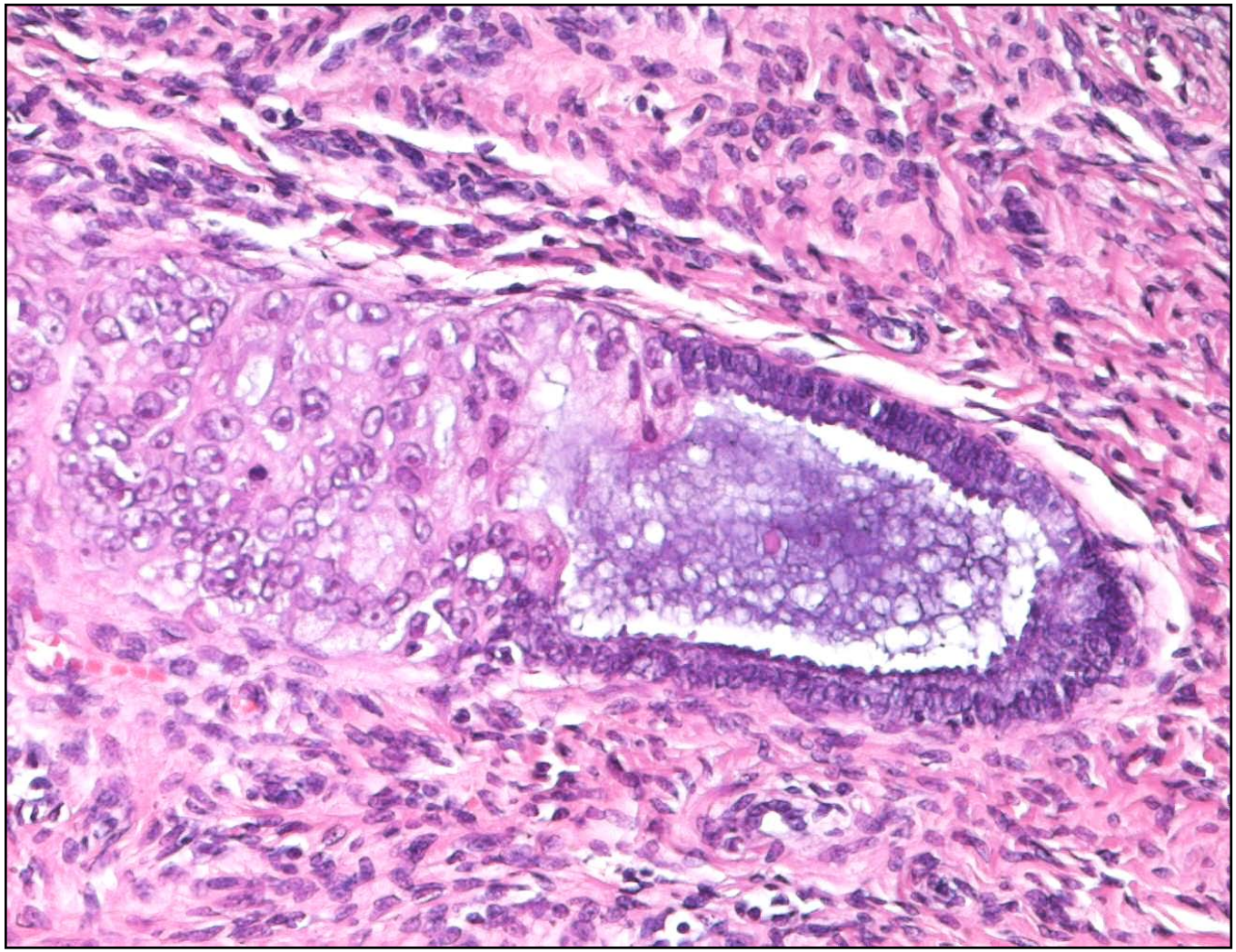

Ghiandola non completamente sostituita 200x: la neoplasia in situ non arriva a sostituire il fondo ghiandolare che appare composto da cellule ghiandolari cervicali normali, che mantengono la disposizione unistrato, un piccolo nucleo ovale a disposizione basale, assenza di nucleolo, secrezione mucipara basofila densa. Al centro della parte trasformata è visibile una mitosi, molto scura e densa.

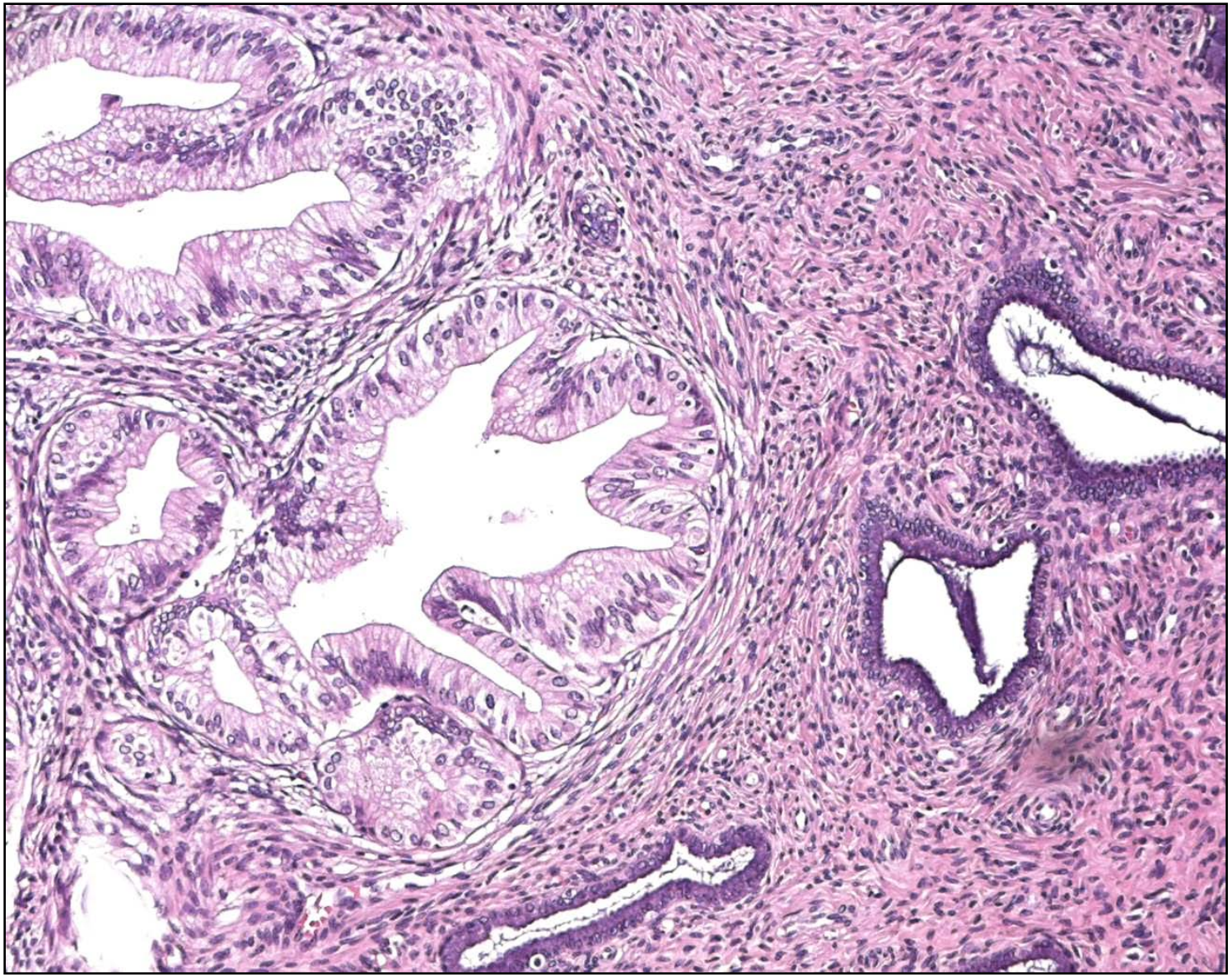

Ghiandole normali al margine profondo neoplasia

Un carattere della neoplasia in situ è non sostituire le ghiandole in tutta la loro estensione.
Ghiandole normali sono sempre visibili al margine profondo della neoplasia

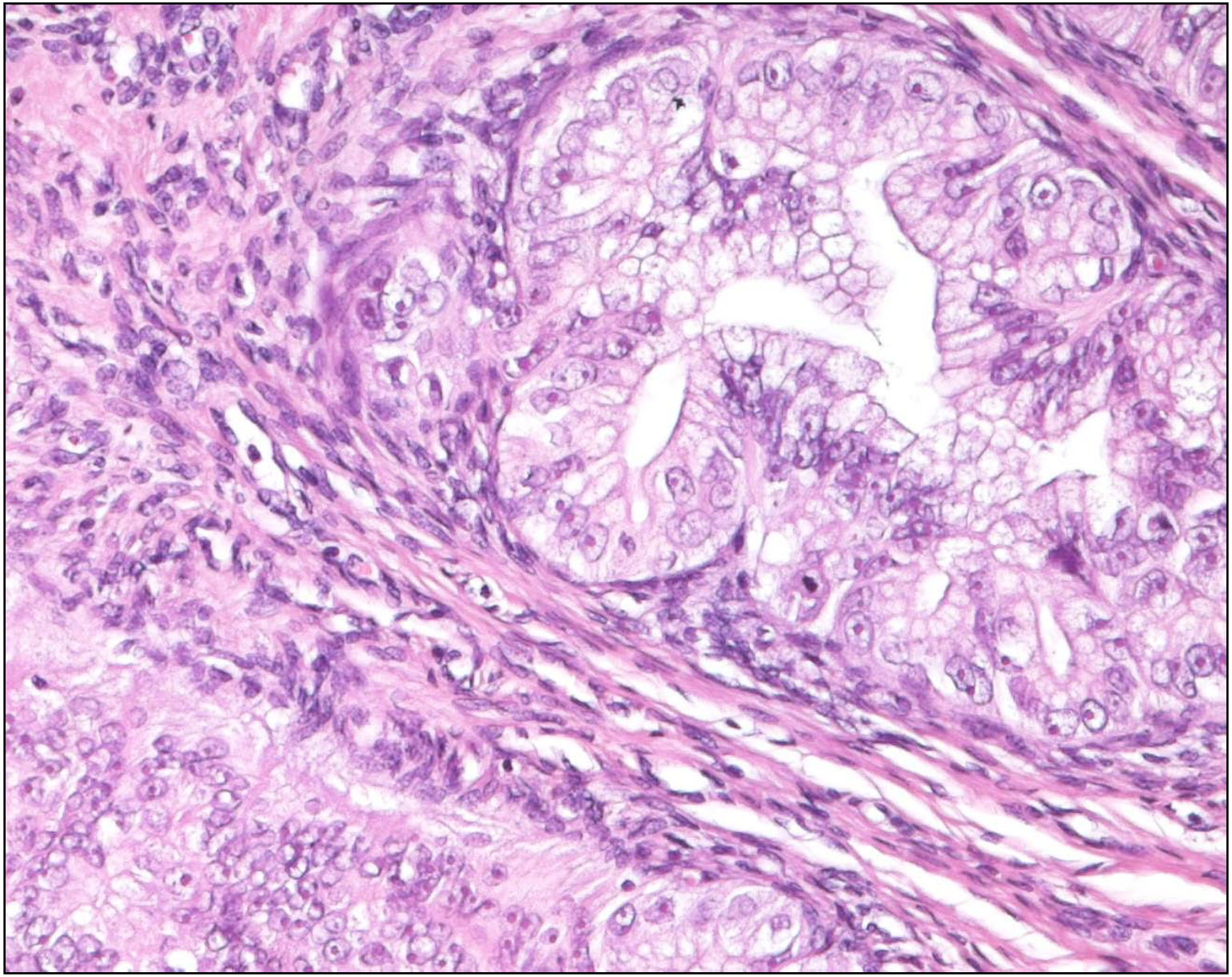

Neoplasia in situ 200x: ghiandole complesse cribrate

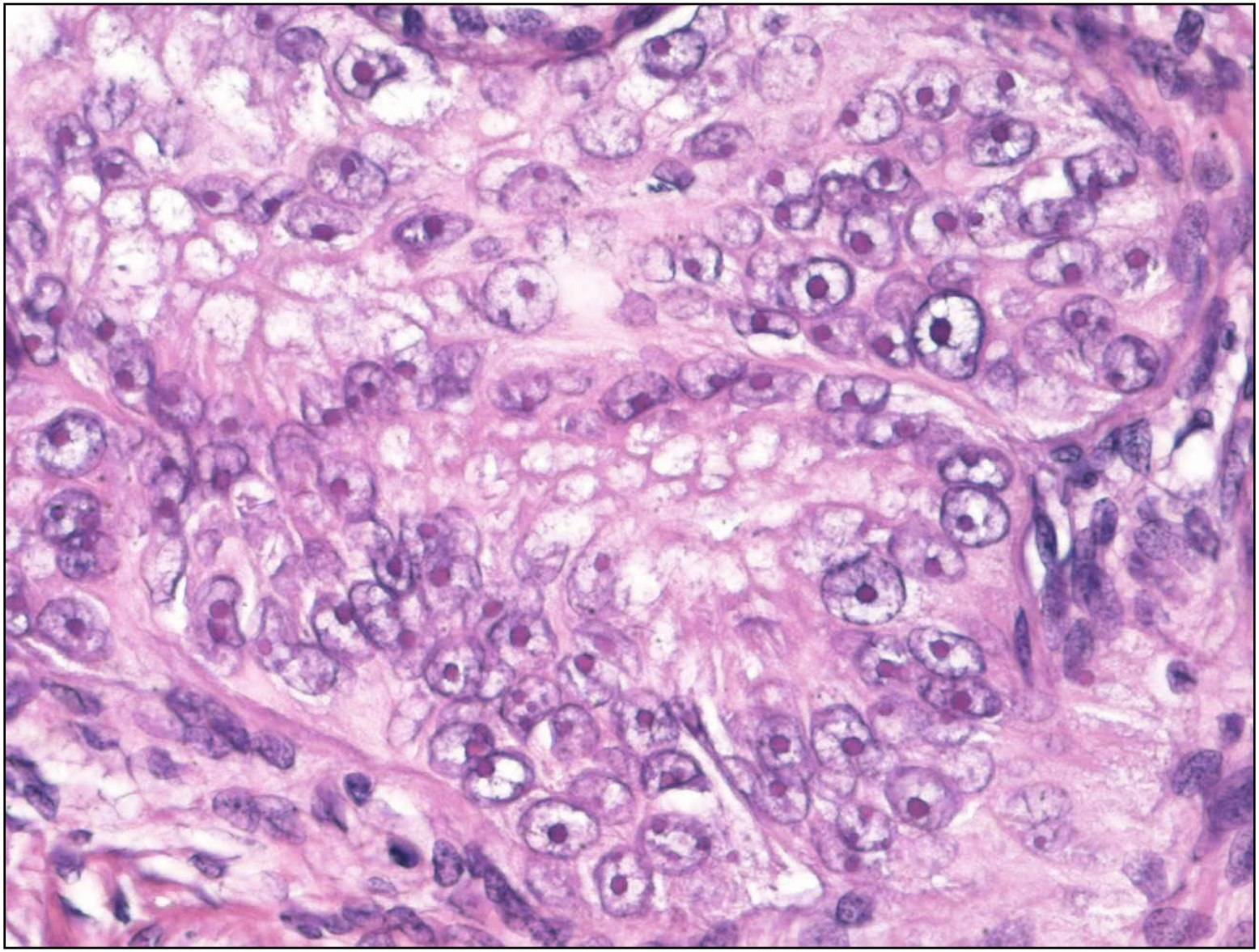

Neoplasia 400x: ghiandole complesse cribrate

Diagnosi istologica
09/01/2014

Adenocarcinoma in situ multifocale (AIS) del canale cervicale.

…..Miometrio sede di piccoli leiomiomi a basso indice mitotico ed adenomiosi diffusa.

.

Spunti di riflessione

- Ripetizione Pap test (falsi negativi…)
- Colposcopia nelle lesioni ghiandolari
- Test Hpv nelle lesioni ghiandolari

(falsi negativi da prelievo? da biopsia troppo recente? Altri sottotipi? Adenocarcinomi cervicali veramente HPV neg?…)

Aggiornamento 2012

Raccomandazione GISCi

Nelle donne con citologia **AGC** si consiglia di effettuare un test HPV-hr al momento della colposcopia, a meno che il test non sia già disponibile come test di primo livello.

Il test HPV-hr aiuterà ad escludere l'origine cervicale delle lesioni ghiandolari in caso di negatività della colposcopia

www.efcs.eu

WEBSITE link http://bethesda.soc.wisc.edu

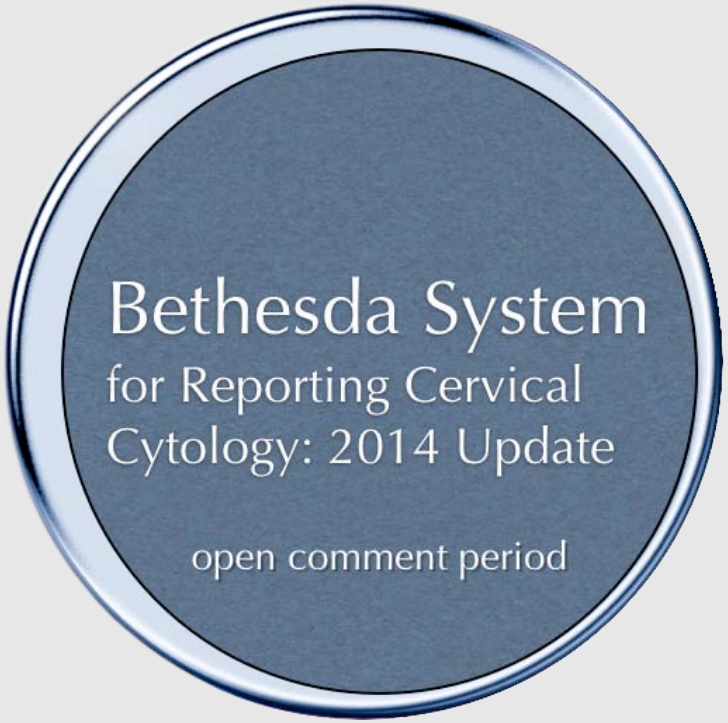

6) Epithelial Abnormalities: Glandular

Dina R. Mody, David C. Wilbur, Jamie L. Covell, David C. Chieng

Bethesda System
for Reporting Cervical Cytology: 2014 Update

open comment period

Can risk stratification of the AGC category be done using HPV test data?

PLEASE CONSIDER THE FOLLOWING:

HPV positive AGC is more likely to have cervical pathology .....

HPV negative AGC points away from the cervix and towards an endometrial or reactive etiology

- An **HPV negative AGC**.....is still a **high-risk category**.
  In fact, **HPV negative AGC has a higher risk of having carcinoma than HPV-positive ASC-US**

- **HPV positivity vs. negativity cannot be used for initial triage of cases, as even HPV negative cases do have a significant risk of harboring high-grade/significant cervical pathology**