CONVEGNO NAZIONALE GISCI 2014
Workshop interdisciplinare

Citologia, ginecologia e istologia delle lesioni ghiandolari

LE LESIONI GHIANDOLARI: IL PUNTO DI VISTA DEL COLPOSCOPISTA

G.Maina

PO S'Anna – Città della Salute e della Scienza di Torino

GISCi
Gruppo Italiano Screening del Cervicocarcinoma

Firenze, 11 Giugno 2014

- **Lo screening citologico cervicale può predire la presenza di anormalità cervicali ghiandolari epiteliali, includendo il cervicoadenocarcinoma e la neoplasia intraepiteliale ghiandolare di alto grado.**

- **La correlazione tra citologia anormale ghiandolare e istologia indica una percentuale variabile di patologia diagnostica includendo CIN di alto grado, neoplasia di alto grado ghiandolare, adenocarcinoma cervicale, cancro endometriale.**

- **La prevalenza o l'incidenza cumulativa a breve termine di patologia invasiva (cancro squamoso, cancro adenosquamoso e cancro endometriale) varia da < 1% a 8% nel follow-up delle donne con anomalie ghiandolari citologiche, secondo le Europ.Guidelines.2008**

- **In uno studio di coorte, nelle donne con età di 30 anni e oltre con AGC citologiche sono state trovate CIN 3 + nel 9% di cui 3% cancro,**

ASCCP Guidelines 2012

Percorso diagnostico

Citologia

HPV- test

Colposcopia

Istologia

Guidelines

2012 Updated Consensus Guidelines for the Management of Abnormal Cervical Cancer Screening Tests and Cancer Precursors

L. Stewart Massad, MD, Mark H. Einstein, MD, Warner K. Huh, MD, Hormuzd A. Katki, PhD, Walter K. Kinney, MD, Mark Schiffman, MD, Diane Solomon, MD, Nicolas Wentzensen, MD, and Herschel W. Lawson, MD, for the 2012 ASCCP Consensus Guidelines Conference

From Washington University School of Medicine, St. Louis, Missouri; Albert Einstein College of Medicine, New York, New York; University of Alabama School of Medicine, Birmingham, Alabama; Division of Cancer Epidemiology and Genetics and Division of Cancer Prevention, National Cancer Institute, Bethesda, Maryland; The Permanente Medical Group, Sacramento, California; and Emory University School of Medicine, Atlanta, Georgia

■ **ABSTRACT:** A group of 47 experts representing 23 professional societies, national and international health organizations, and federal agencies met in Bethesda, MD, September 14-15, 2012, to revise the 2006 American Society for Colposcopy and Cervical Pathology Consensus Guidelines. The group's goal was to provide revised evidence-based consensus guidelines for managing women with abnormal cervical cancer screening tests, cervical intraepithelial neoplasia (CIN) and adenocarcinoma in situ (AIS) following adoption of cervical cancer screening guidelines incorporating longer screening intervals and co-testing. In addition to literature review, data from almost 1.4 million women in the Kaiser Permanente Northern California Medical Care Plan provided evidence on risk after abnormal tests. Where data were available, guidelines prescribed similar management for women with similar risks for CIN 3, AIS, and cancer. Most prior guidelines were reaffirmed. Examples of updates include: Human papillomavirus-negative atypical squamous cells of undetermined significance results are followed with co-testing at 3 years before return to routine screening and are not sufficient for exiting women from screening at age 65 years; women aged 21-24 years need less invasive management, especially for minor abnormalities; postcolposcopy management strategies incorporate co-testing; endocervical sampling reported as CIN 1 should be managed as CIN 1; unsatisfactory cytology should be repeated in most circumstances, even when HPV results from co-testing are known, while most cases of negative cytology with absent or insufficient endocervical cells or transformation zone component can be managed without intensive follow-up. ■

These guidelines are being published simultaneously in *Obstetrics & Gynecology* and the *Journal of Lower Genital Tract Disease*. The complete algorithms are published in the *Journal of Lower Genital Tract Disease* and are also available on the web site of the American Society for Colposcopy and Cervical Pathology (http://www.asccp.org).

The contents of this article are solely the responsibility of the authors and do not necessarily represent the official views of the National Institutes of Health or U.S. federal government. Corresponding author: L. Stewart Massad, MD, Division of Gynecologic Oncology, Washington University School of Medicine, 4911 Barnes-Jewish Hospital Plaza, St. Louis, MO 63110; e-mail: massad@wustl.edu.

Financial Disclosure

Dr. Massad has served as an expert witness. Dr. Huh has served as a consultant to Roche. Dr. Schiffman has received reagent for Qiagen and Roche. The other authors did not report any potential conflicts of interest.

© 2013, American Society for Colposcopy and Cervical Pathology

Journal of Lower Genital Tract Disease, Volume 17, Number 1, 2013, 83-427

By 2001, revised Bethesda system terminology for reporting cervical cytology results and the availability of findings from a recent randomized trial of strategies for managing minor cervical cytologic abnormalities had created the need for a standard approach to managing women with abnormal cervical cytology and cervical cancer precursors (1–3). In response, the American Society for Colposcopy and Cervical Pathology (ASCCP) initiated



COLPOSCOPY AND PROGRAMME MANAGEMENT

Guidelines for the NHS Cervical Screening Programme

Second edition

NHSCSP Publication No 20
May 2010

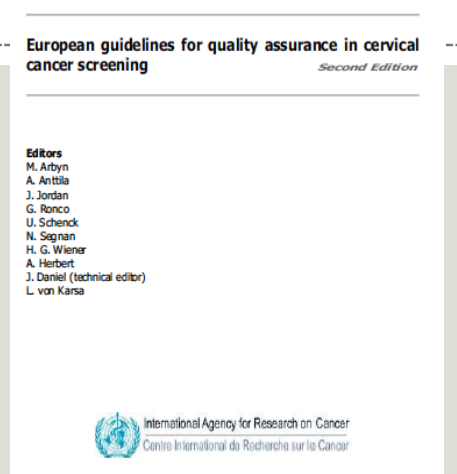

Health & Consumer Protection
Directorate-General

Europe against cancer

European guidelines for quality assurance in cervical cancer screening

Second Edition

Editors
M. Arbyn
A. Anttila
J. Jordan
G. Ronco
U. Schenck
N. Segnan
H. G. Wiener
A. Herbert
J. Daniel (technical editor)
L. von Karsa

International Agency for Research on Cancer
Centre International de Recherche sur le Cancer

2012

2010

2008

Capitolo 6 – Gestione delle anomalie ghiandolari

Giovanni Maina, Renza Volante, OIRM Sant'Anna Torino

2009

AGC

Initial Workup of Women with Atypical Glandular Cells (AGC)

All subcategories
(except atypical endometrial cells)

↓

Colposcopy *(with endocervical sampling)*
and **Endometrial sampling** *(if ≥ 35 yrs or at risk for endometrial neoplasia*)*

Atypical Endometrial Cells

↓

Endometrial *and*
Endocervical Sampling

↓

No Endometrial Pathology

↓

Colposcopy

**Includes unexplained vaginal bleeding or conditions suggesting chronic anovulation.*

© Copyright, 2013, American Society for Colposcopy and Cervical Pathology. All rights reserved. ASCCP

Citologia

- La valutazione citologica di AGC è poco riproducibile e diagnosi non comune.
- Ogni campione citologico ghiandolare anormale dovrebbe essere accompagnato da una descrizione scritta in cui, qualora sia possibile, dovrebbe essere indicata la probabile origine delle cellule ghiandolari.
- Ogni campione citologico ghiandolare anormale dovrebbe essere revisionato e, qualora sia possibile, rivisto collegialmente da un gruppo di esperti.

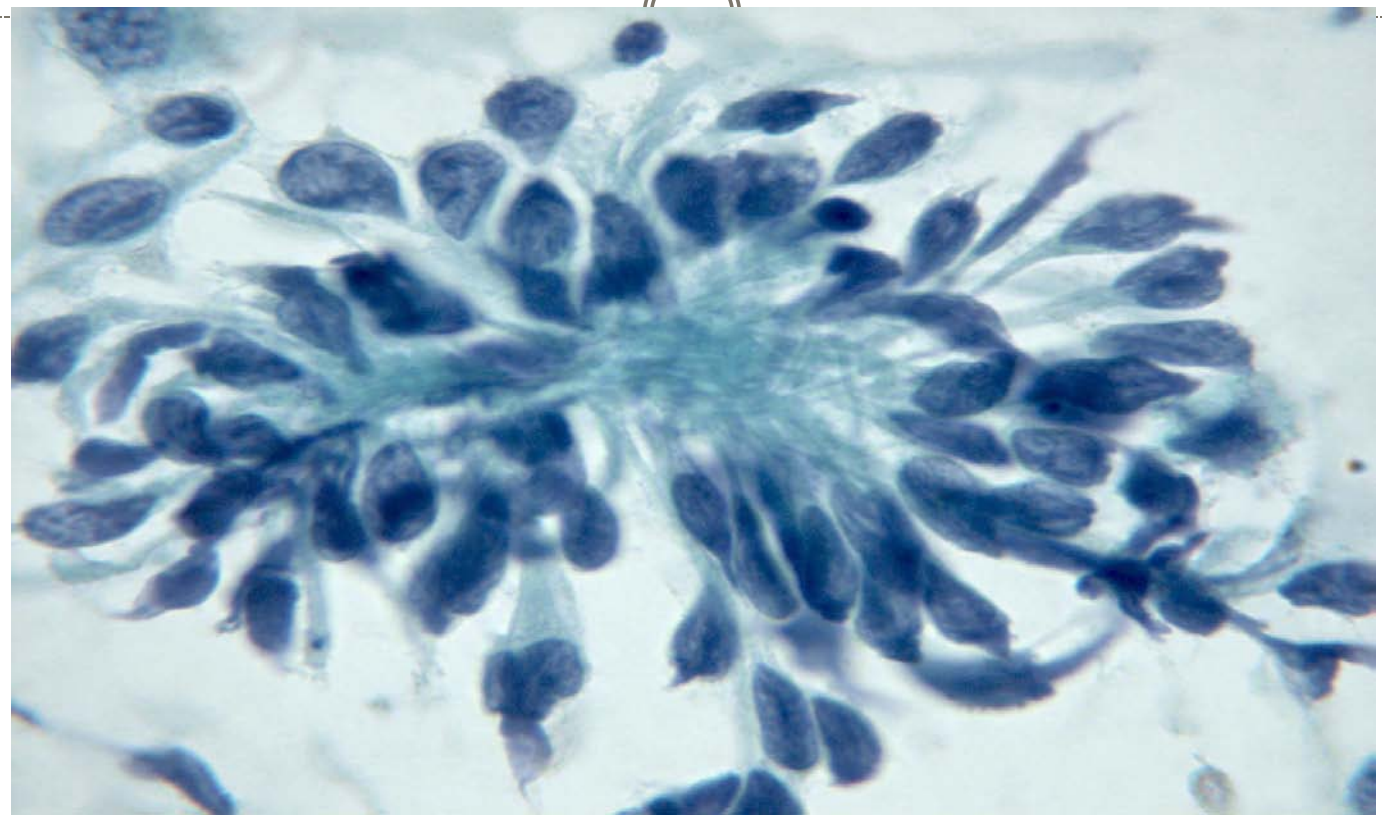

Citologia tradizionale

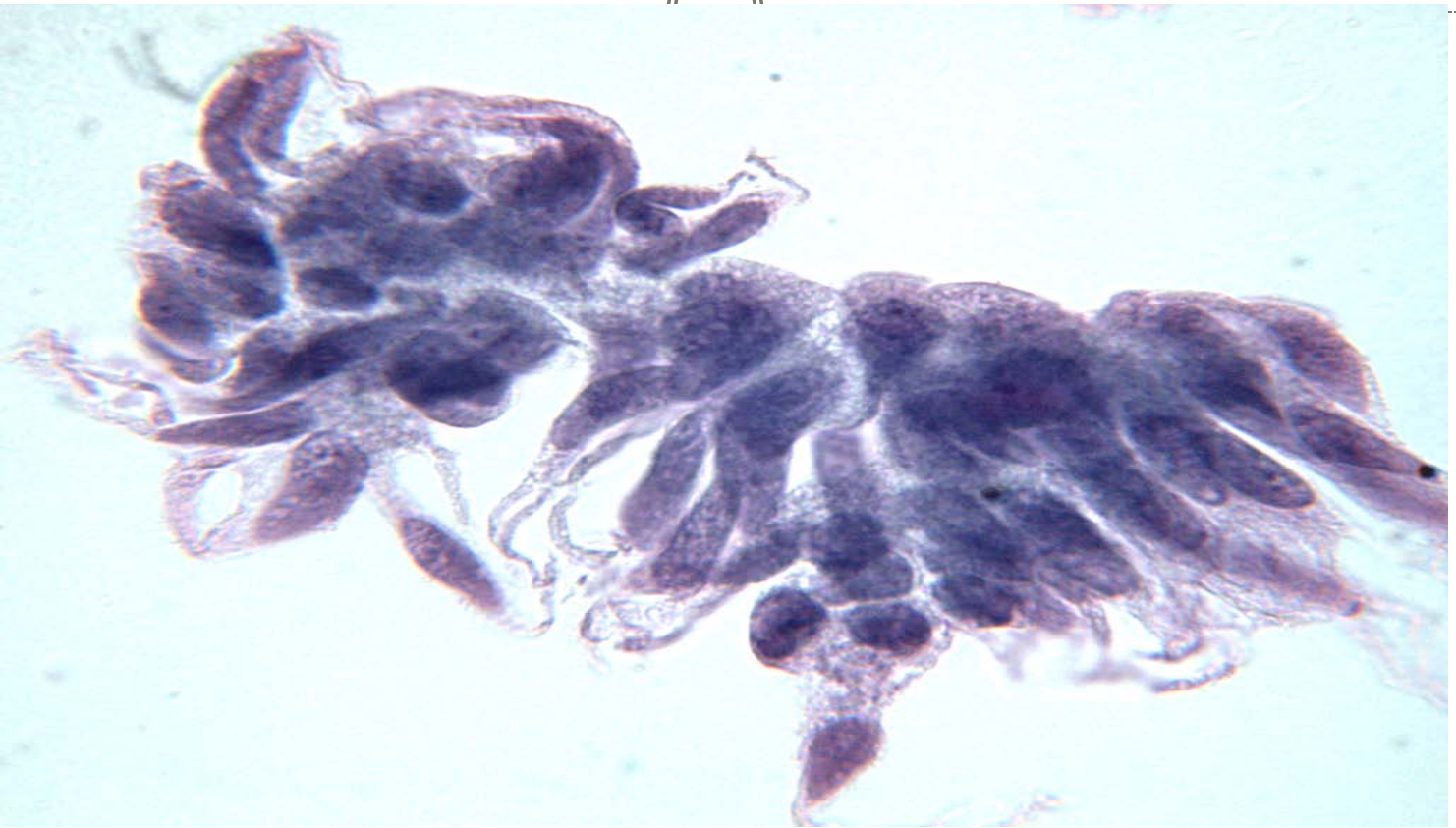

Citologia in fase liquida

Hpv test

- L'AMERICAN CANCER SOCIETY, AMERICAN SOCIETY FOR COLPOSCOPY AND CERVICAL PATHOLOGY, AND AMERICAN SOCIETY FOR CLINICAL PATHOLOGY SCREENING GUIDELINES FOR THE PREVENTION AND EARLY DETECTION OF CERVICAL CANCER (2012) NON RACCOMANDANO L'UTILIZZO DEL HPV HIGH-RISK TESTING PER TUTTE LE CATEGORIE DI AGC CITOLOGICHE COME TRIAGE.

- CASTLE PH. E. COLL. (OBSTETRICS & GYNECOLOGY 2010) RIPORTANO UNA UTILITA' DEL HPV HIGH-RISK TESTING NELLE DONNE CON ETA' SUPERIORE A 50 ANNI NEL DISTINGUERE UN RISCHIO DI CANCRO ENDOMETRIALE RISPETTO AL CANCRO CERVICALE, NELLE DONNE CON AGC CERVICALE CITOLOGICA.

Colposcopia

- La valutazione colposcopica è essenziale in presenza di anomalie citologiche ghiandolari per escludere neoplasia invasiva cervicale ed endometriale. Sebbene la colposcopia e la punch biopsy abbiano una bassa sensibilità per la diagnosi di lesioni ghiandolari, pur tuttavia la colposcopia dimostra CIN concomitante nel 50% dei casi, fornisce una valutazione dell'anatomia della cervice e della vagina allo scopo della decisione più appropriata sulle metodiche terapeutiche (NHSCSP 2004/2010, ASCPP 2012)

- Non esistono quadri colposcopici predittivi di anormalità ghiandolari pur tuttavia sono stati riscontrati più frequentemente alcune immagini quali la fusione dei villi, le variazioni aceto-bianche in prossimità della giunzione squamo-colonnare, la vascolarizzazione atipica **(Coppleson M, Wright V.C)**

There is no single colposcopic appearance that characterizes glandular lesions [3,5]

The standard colposcopic criteria used for identification and grading of squamous lesions is not applicable to glandular lesions [3,6,7]

.

3 Wright VC. J Lower Genital Dis 1999;3:83-87.
5 Wright VC, Colposcopy of Adenocarcinoma In Situ and Adenocarcinoma of the Cervix. Houston: Biomedical Communications, 2000
6 Kolstad P, Stafl A. Atlas of Colposcopy. Oslo, Universitetsforlaget, 1972, pp 21-25.
7 Reid R, et al. Am J Obstet Gynecol 1985;153:61-68.

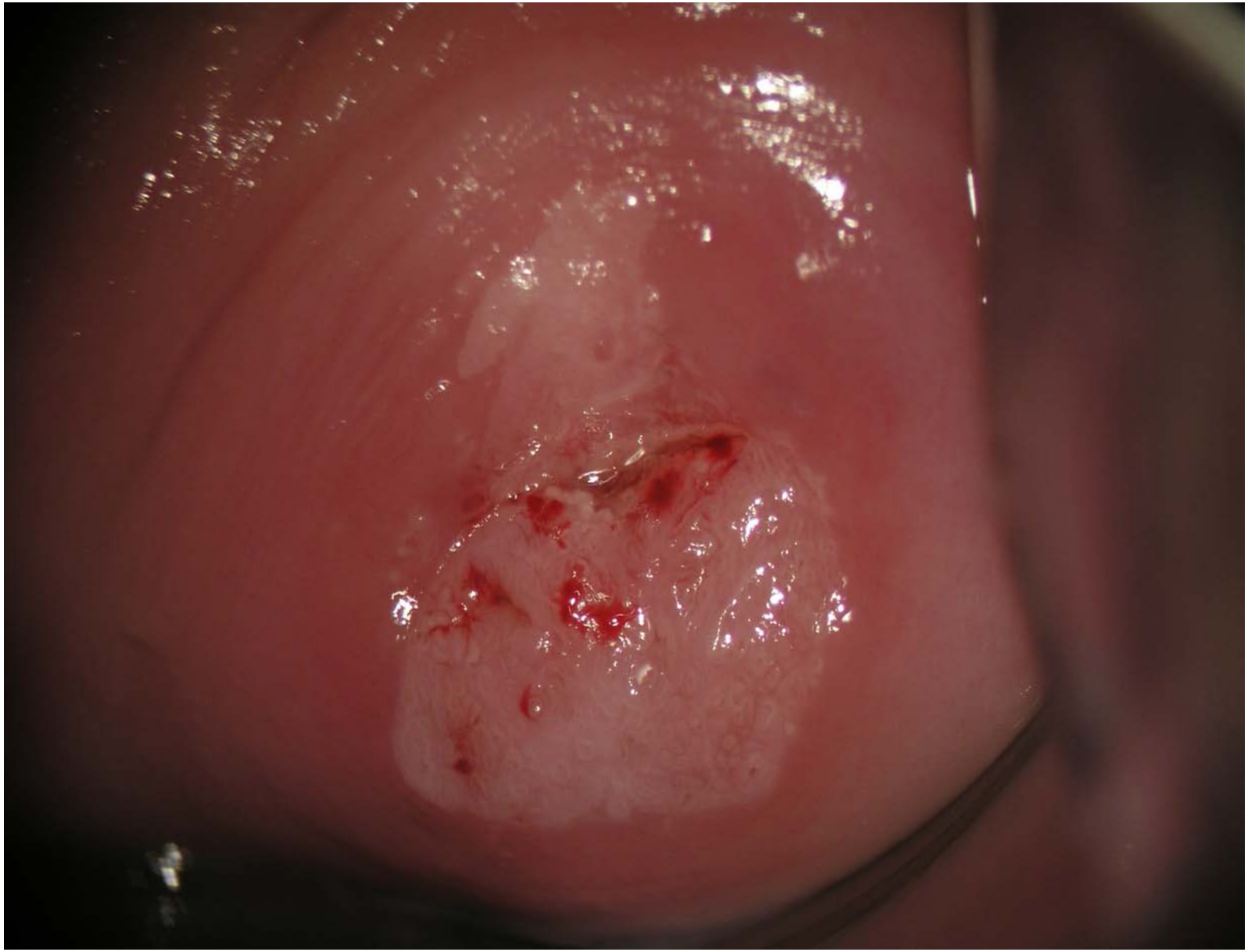

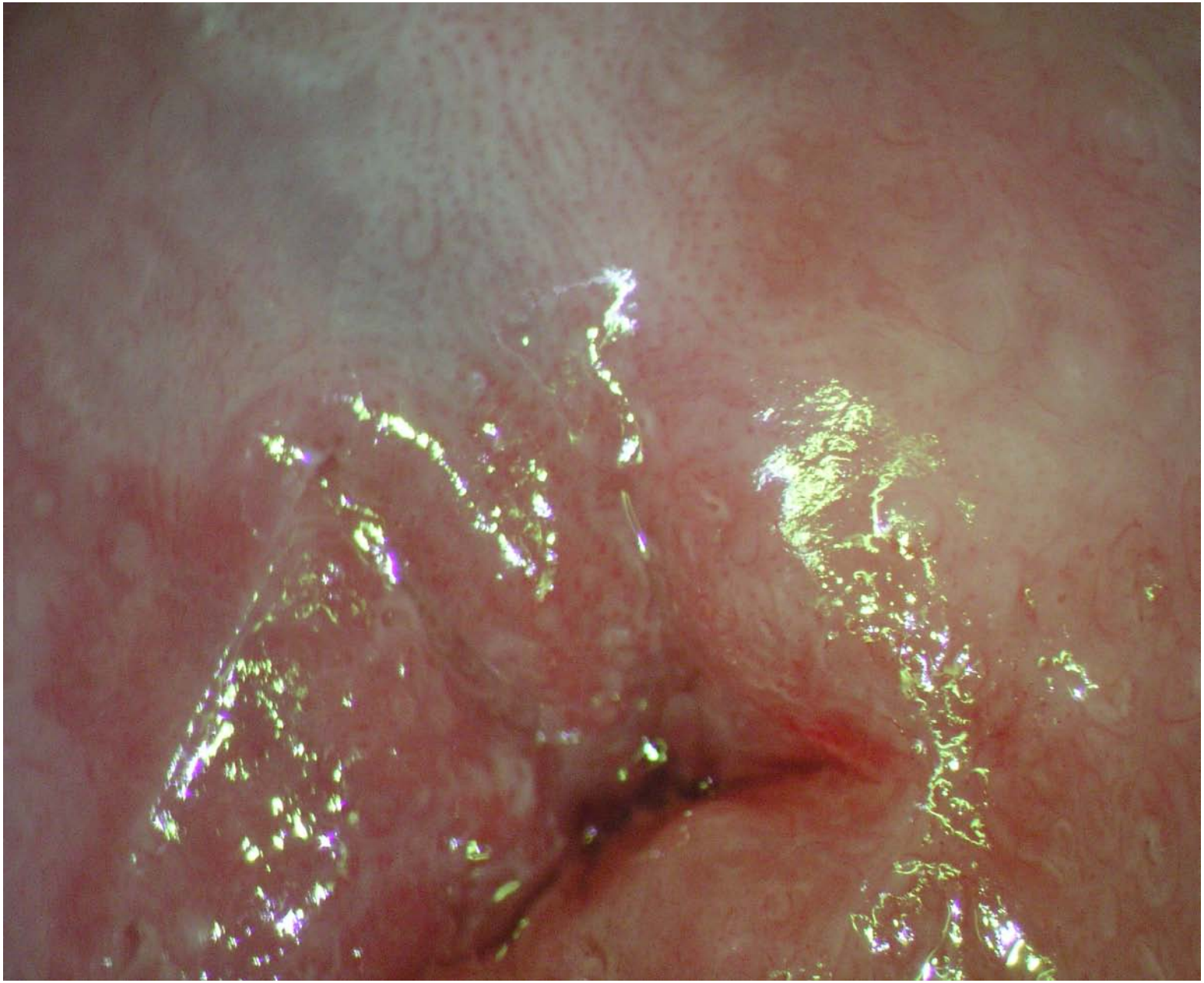

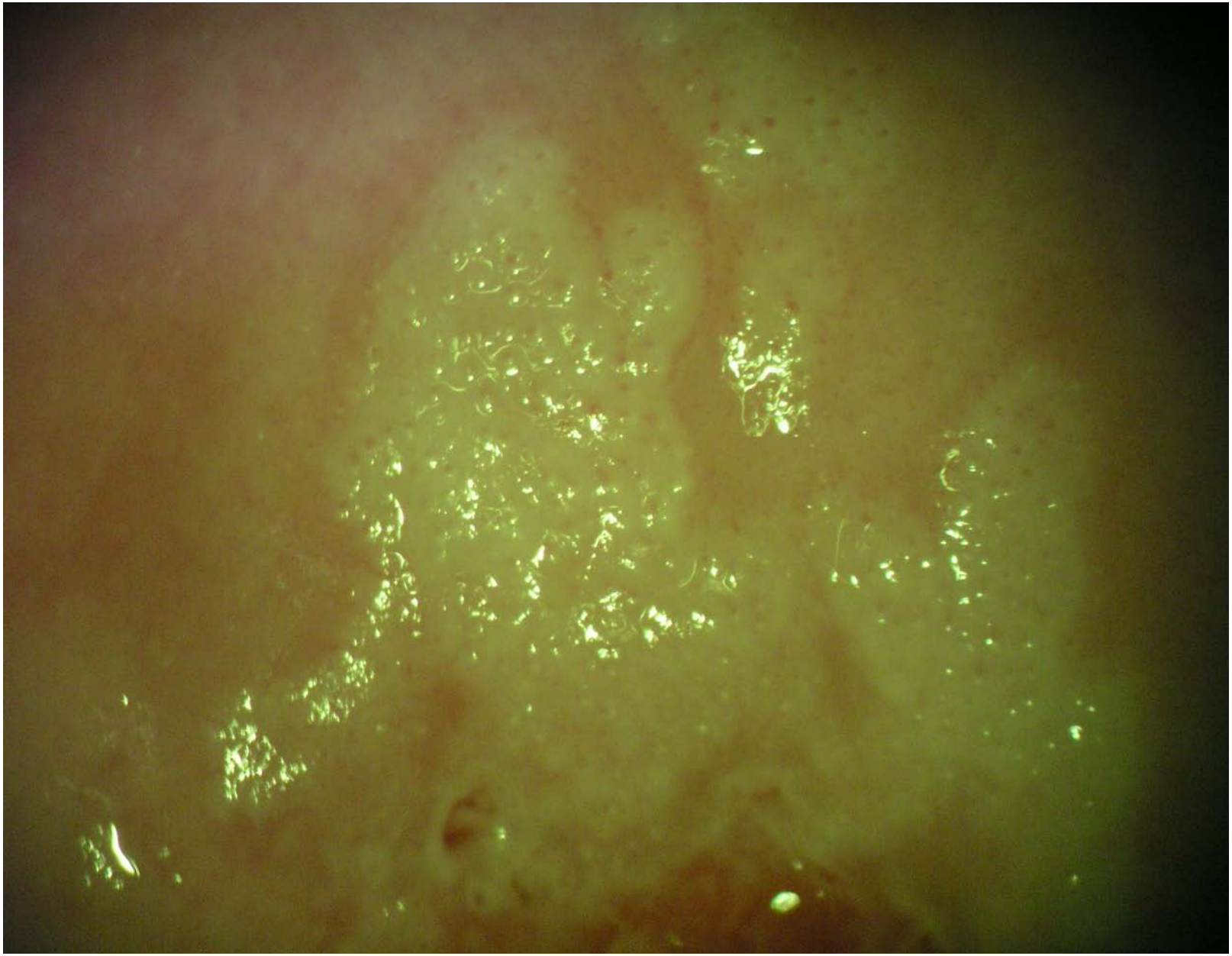

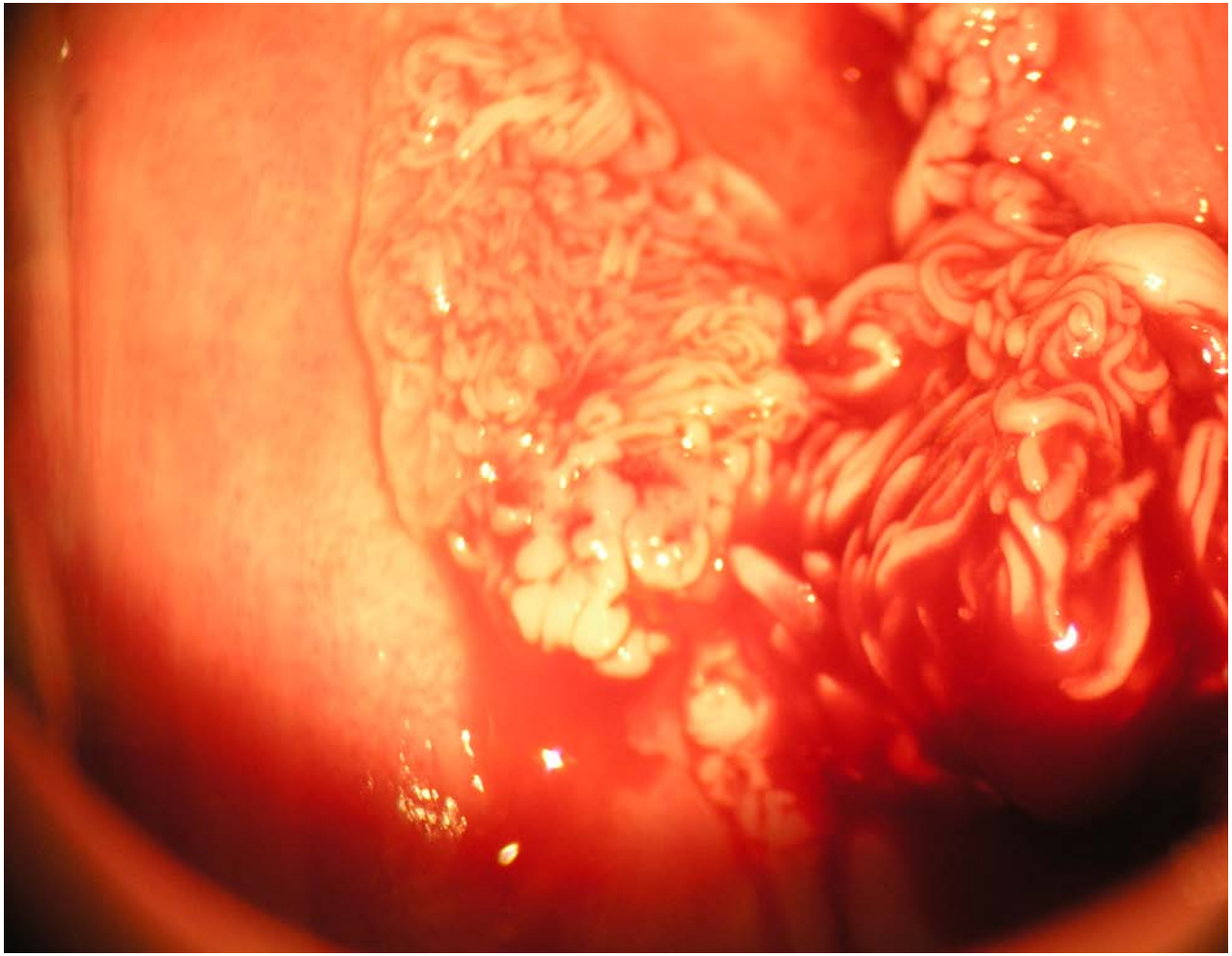

Istologia

- La neoplasia invasiva non può essere esclusa sulla base di una punch biopsy.
- La punch biopsy ha una bassa sensibilità per la diagnosi di lesioni ghiandolari anormali.
- La valutazione specifica endocervicale è raccomandata da Europ. Guidelines 2008, ASCCP Consensus 2012
- La valutazione specifica endometriale è raccomandata per le donne di età superiore ai 35 anni, per le donne con perdite ematiche anormali e con cellule atipiche endometriali (NHSCSP. 2004/2010, Europ.Guidelines 2008, ASCCP Consensus 2012)

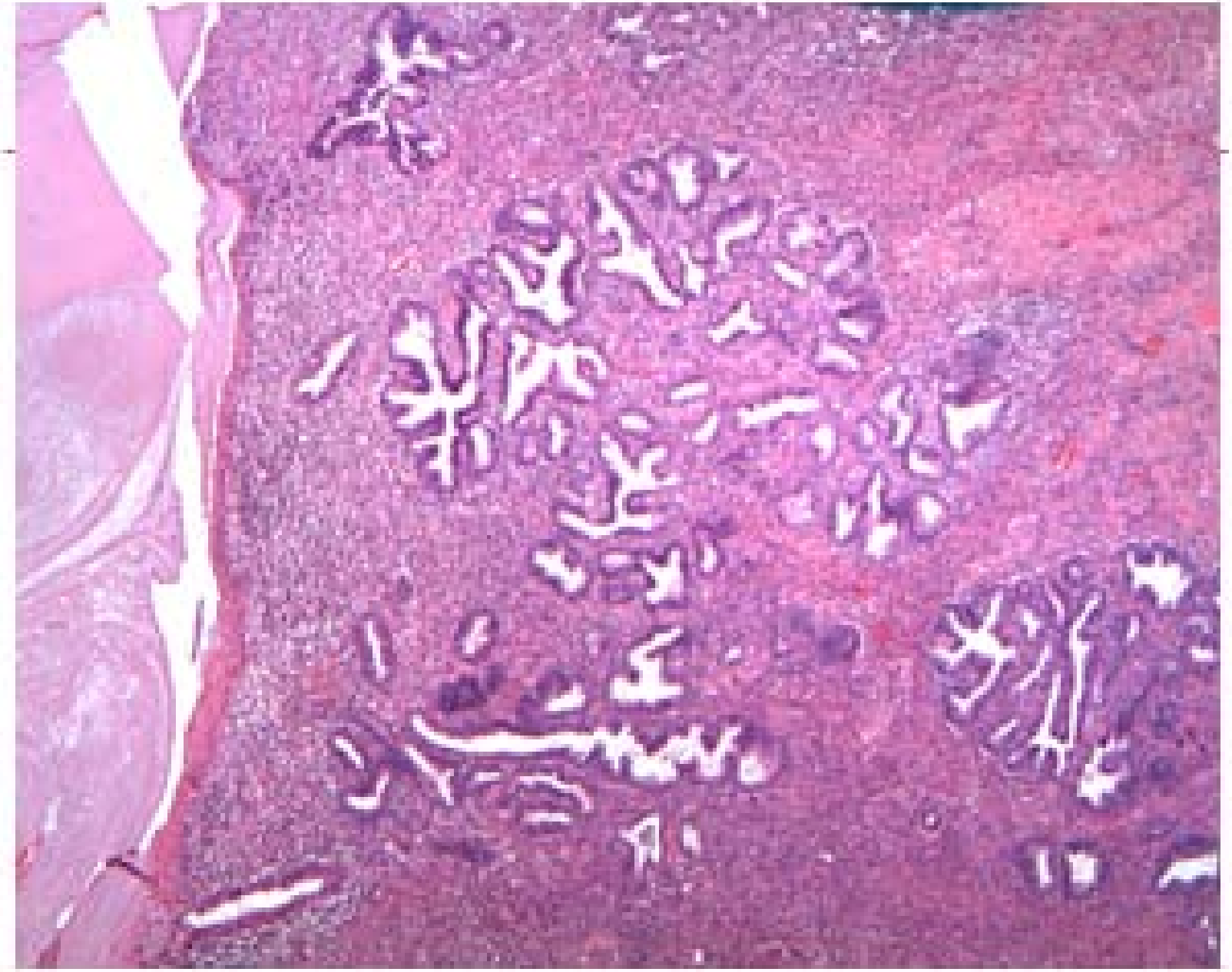

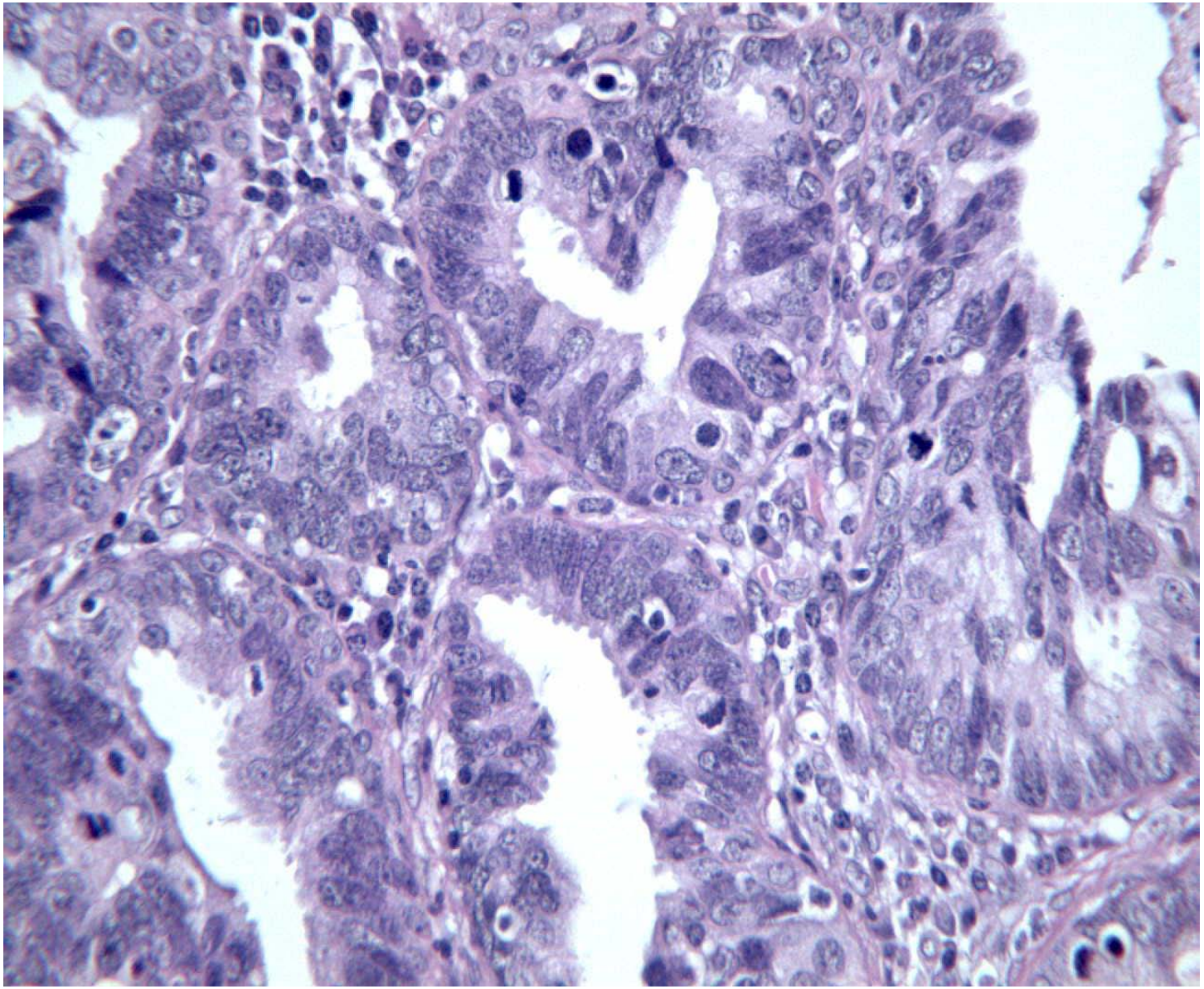

Percorso terapeutico

- **L'ISTERECTOMIA PER LA NEOPLASIA GHIANDOLARE INTRAEPITELIALE CERVICALE**

- **APPROCCIO TERAPEUTICO CONSERVATIVO ALLA NEOPLASIA GHIANDOLARE INTRAEPITELIALE CERVICALE**

Management of Women Diagnosed with Adenocarcinoma in-situ (AIS) during a Diagnostic Excisional Procedure

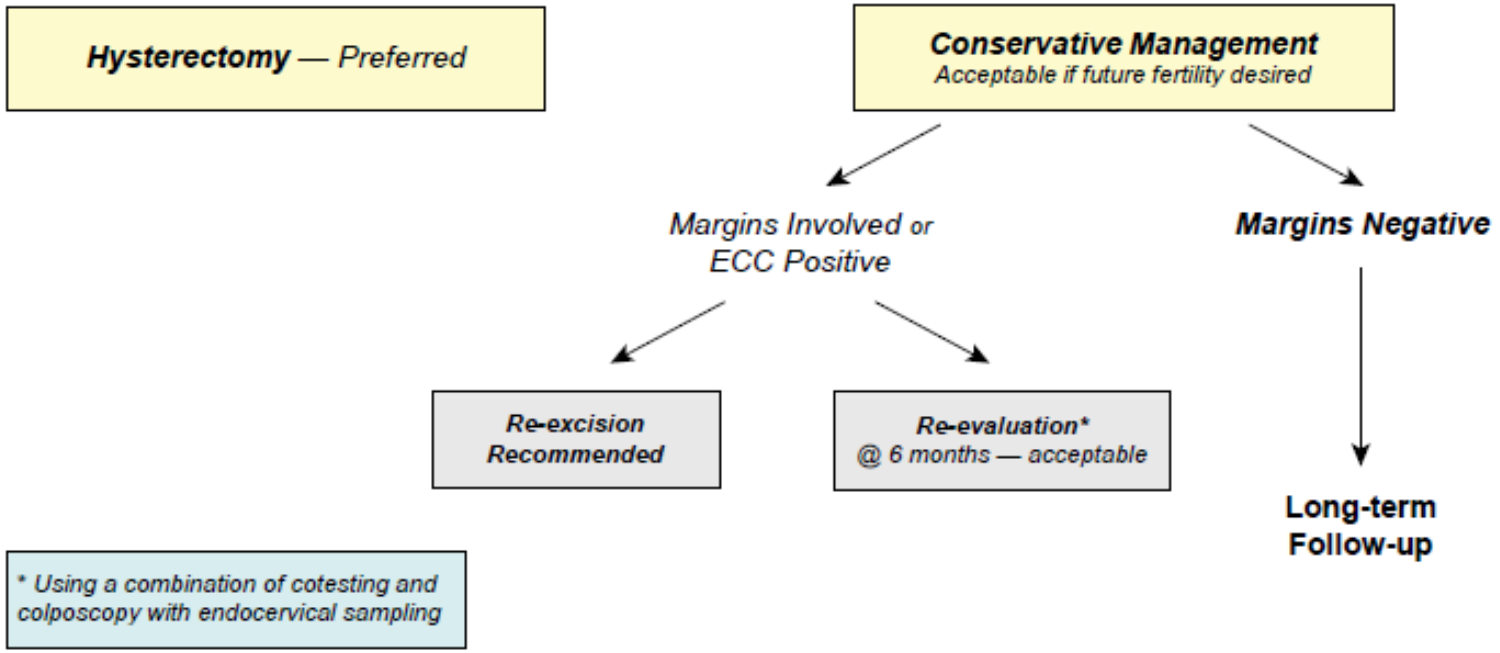

© Copyright, 2013, American Society for Colposcopy and Cervical Pathology. All rights reserved. ASCCP



Approccio Terapeutico Conservativo

- La neoplasia ghiandolare intraepiteliale cervicale spesso è ritrovata in giovani donne con desiderio di conservazione della fertilità.

- Una terapia escissionale (usando come campione un cilindro piuttosto che un cono) a margini liberi è considerata appropriata in casi selezionati.

- L'escissione a lama fredda è stata raccomandata come preferibile fino al 2006, per evitare la distruzione dei margini, successivamente la NHSCSP 2010 e ASCPP 2012 indicano che è possibile utilizzare ogni modalità escissionale diagnostica a condizione che il campione escisso sia intatto, i margini interpretabili, evitando la frammentazione dei campioni

Approccio Terapeutico Conservativo

- Per le donne con sospetto di neoplasia ghiandolare cervicale intraepiteliale o adenocarcinoma inizialmente invasivo deve essere bene individuata l'estensione dell'escissione.

- Una escissione con estensione in altezza di 25mm dal labbro esterno,in conformità con la cervicometria, dovrebbe essere un trattamento sufficiente nel 95% dei casi.

- In giovane donne desiderose di prole, con giunzione squamo colonnare visibile colposcopicamente, può essere appropriata una biopsia escissionale a forma cilindrica includendo l' intera zona di trasformazione e al minimo 1 cm di endocervice al di sopra della giunzione squamo colonnare, secondo le linee guida del NHSCSP 2010.

Approccio Terapeutico Conservativo

- Il campione istologico ottenuto da terapia escissionale conservativa deve essere valutato nella sua interezza dal laboratorio di anatomia patologica.

- La refertazione istologica deve contenere:

  - dimensioni del campione escisso (misure della base e misura dell'altezza)

  -estensione della lesione

  -stato dei margini

Approccio Terapeutico Conservativo

- I margini dell'escissione devono essere liberi da malattia. Se i margini della prima escissione non sono liberi, è ragionevole offrire alla paziente una seconda opportunità di una ulteriore terapia escissionale conservativa al fine di escludere l'invasione e ottenere margini negativi.

- Tutte le donne trattate in maniera conservativa devono avere un consenso informato con nota informativa per la prosecuzione del follow-up.

- Un rigoroso follow-up deve essere seguito dalle donne sottoposte a terapia escissionale conservativa.

Nota informativa e consenso a prosecuzione in follow-up - SENZA INTERVENTO DI ISTERECTOMIA- per le pazienti con Adenoca in situ diagnosticato mediante intervento cervicale escissionale a margini liberi.

Nota informativa consegnata il……..
Firma della paziente ……..
Firma del Medico……
Da riportare con la parte successiva firmata per il……
Io sottoscritta : Cogn……..
Nome…….
Nata a ……
il…….
Concordo ed acconsento , adeguatamente informata, a non eseguire intervento demolitore di isterectomia impegnandomi ad eseguire scrupolosamente tutti i controlli previsti .
La mia firma in calce attesta che : 1) ho letto e mi è stato spiegato,con ampia opportunità di fare domande in merito, il contenuto di questa nota informativa.2) Ho capito i rischi potenziali e sono d'accordo con la scelta di effettuare scrupolosamente tutti i controlli previsti ed alle scadenze previste senza effettuare al momento intervento chirurgico di isterectomia.
Data……. Firma della paz.
Firma del medico……

Approccio Terapeutico Conservativo

- Il follow-up dopo terapia conservativa deve prevedere la valutazione citologica con citobrush, la colposcopia ed eventualmente il curettage endocervicale, pur sapendo che gli esami endocanalari compreso il curettage, dopo terapia conservativa a margini liberi non sono sufficienti per escludere con sicurezza la persistenza di lesione.

- L'introduzione del hpv hight- risk testing, può predire in caso di negatività dopo trattamento un basso rischio di persistenza o recidiva.

L’isterectomia

L’ISTERECTOMIA SEMPLICE PUO’ ESSERE CONSIDERATA NELLE SEGUENTI CIRCOSTANZE:

- Se la fertilità non è richiesta
- Se ci sono margini positivi dopo terapia escissionale ripetuta
- Per coloro che non sono propense ad eseguire un trattamento conservativo
- Fallimento nell’eseguire un follow- up a causa di stenosi cervicale
- In donne che abbiano altre indicazione cliniche alla procedura
- Quando la malattia invasiva è stata con sicurezza esclusa

What's new ?

- Predictive value of conization margin status

2009

Adenocarcinoma in situ of the uterine cervix: a metaanalysis of 1278 patients evaluating the predictive value of conization margin status

Ritu Salani, MD, MBA; Isha Puri, MD, MPH; Robert E. Bristow, MD

OBJECTIVE: We sought to determine the value of conization margin status in predicting residual and recurrent adenocarcinoma in situ (ACIS) of the cervix.

STUDY DESIGN: In all, 33 studies (1278 patients) were identified. Metaanalysis with pooled Mantel-Haenszel odds ratio (OR) was used to compare the risk of residual and recurrent disease according to margin status.

RESULTS: A repeated excisional procedure was performed in 607 patients; a positive conization margin was associated with a significant increase in the risk of residual disease (OR, 4.01; 95% confidence interval [CI], 2.62-6.33; $P < .001$). Of the 671 patients followed up with surveillance only, 2.6% with negative margins and 19.4% with positive margins developed a recurrence (OR, 2.48; 95% CI, 1.05-6.22; $P < .001$). Invasive adenocarcinoma was more commonly associated with positive margins (5.2%) compared with negative margins (0.1%).

CONCLUSION: After conization for ACIS, patients with positive margins are significantly more likely to have residual or recurrent disease, whereas those with negative margins may be treated conservatively.

Key words: adenocarcinoma in situ of the cervix, cervical conization, conization margins

Cite this article as: Salani R, Puri I, Bristow RE. Adenocarcinoma in situ of the uterine cervix: a metaanalysis of 1278 patients evaluating the predictive value of conization margin status. Am J Obstet Gynecol 2009;200:182.e1-182.e5.

Adenocarcinoma in situ of the uterine cervix: a metaanalysis of 1278 patients evaluating the predictive value of conization margin status

Ritu Salani, MD, MBA; Isha Puri, MD, MPH; Robert E. Bristow, MD

2009

Le 1278 pazienti in base al metodo di follow up e all'esame istologico relativo alla prima procedura escissionale sono state selezionate in due gruppi:

- Pazienti che hanno avuto una seconda procedura escissionale (conizzazione o isterectomia)
- Pazienti che hanno avuto follow up conservativo con almeno un controllo a 6 mesi dalla prima procedura.

Adenocarcinoma in situ of the uterine cervix: a metaanalysis of 1278 patients evaluating the predictive value of conization margin status

Ritu Salani, MD, MBA; Isha Puri, MD, MPH; Robert E. Bristow, MD

2009

671 pazienti su 1278 pari 52,5% hanno avuto un trattamento conservativo escissionale (CKC, LEEP o Laser Conizzazione)

Il 2,6% (15su573pazienti) con margini negativi alla prima escissione ha avuto una recidiva contro il 19,4% (19 su 98 pazienti) con margini positivi alla prima escissione.

Adenocarcinoma in situ of the uterine cervix: a metaanalysis of 1278 patients evaluating the predictive value of conization margin status

Ritu Salani, MD, MBA; Isha Puri, MD, MPH; Robert E. Bristow, MD

2009

607 pazienti su 1278 pari al 47,5% sono state sottoposte a una seconda procedura escissionale

(93 conizzazione, 499 isterectomia e 15 procedura non specificata)

Adenocarcinoma in situ of the uterine cervix: a metaanalysis of 1278 patients evaluating the predictive value of conization margin status

Ritu Salani, MD, MBA; Isha Puri, MD, MPH; Robert E. Bristow, MD

2009

In 21 su 607 pazienti pari al 3,5% che sono state sottoposte ad una seconda seduta escissionale è stato ritrovato adenocarcinoma invasivo cervicale su isterectomia.

L'adenocarcinoma invasivo cervicale è stato ritrovato nel 5,2% delle pazienti con margini positivi e nell'0,7% con margini negativi includendo tutte le pazienti e tutti i trattamenti considerati.

Adenocarcinoma in situ of the uterine cervix: a metaanalysis of 1278 patients evaluating the predictive value of conization margin status

Ritu Salani, MD, MBA; Isha Puri, MD, MPH; Robert E. Bristow, MD

2009

9 su 14 studi pari al 64,3% per il tipo di procedura escissionale utilizzata riportano per la CKC il più alto tasso di margini negativi rispetto alla LEEP e alla Laser Conizzazione.

Il valore predittivo dell'ECC post-trattamento escissionale per residual and recurrent disease per AIS varia dal 58% al 100%.

What's new ?

- Predictive value of conization margin status & post coniz. ECC

2014

Cervical conization of adenocarcinoma in situ: a predicting model of residual disease

Katherine E. Tierney, MD; Paul S. Lin, MD; Charles Amezcua, MD; Koji Matsuo, MD; Wei Ye, PhD; Juan C. Felix, MD; Lynda D. Roman, MD

78 patients

OBJECTIVE: To determine factors associated with the presence of residual disease in women who have undergone cervical conization for adenocarcinoma in situ (ACIS) of the cervix.

STUDY DESIGN: We identified women who underwent a cervical conization for a diagnosis of ACIS followed by repeat conization or hysterectomy between Jan. 1, 1995, and April 30, 2010. Data were summarized using standard descriptive statistics.

RESULTS: Seventy-eight patients met study criteria. The presence of ACIS at the internal conization margin or in the postconization endocervical curettage (ECC) correlated with residual ACIS ($P < .001$). A margin positive for ACIS was associated with residual glandular neoplasia in 68% of cases. An endocervical curettage positive for ACIS was associated with residual ACIS in 95% of cases. If both the margins and the endocervical curettage were positive for the presence of ACIS, 8% did not have residual disease, 77% had residual ACIS, and 15% had invasive adenocarcinoma. If both the internal conization margin and the postconization ECC were negative for the presence of ACIS, 14% of the final specimens had residual ACIS and none had invasive cancer.

CONCLUSION: The addition of postconization ECC to cone biopsy for ACIS of the cervix provides valuable prognostic information regarding the risk of residual ACIS. Women with ACIS who have both a negative postconization ECC and a negative conization margin have a 14% risk for residual ACIS and can be treated conservatively if desiring fertility. A positive postconization ECC or internal margin incurs significant risk of residual disease and 12-17% will have cancer.

Key words: adenocarcinoma in situ, cervical dysplasia, conservative management, endocervical curettage

Cite this article as: Tierney KE, Lin PS, Amezcua C, et al. Cervical conization of adenocarcinoma in situ: a predicting model of residual disease. Am J Obstet Gynecol 2014;210:366.e1-5.

What's new ?



2014

Predictors of residual carcinoma or carcinoma-in-situ at hysterectomy following cervical conization with positive margins

Elena S. Diaz [a], Chisa Aoyama [b], Mary Anne Baquing [c], Anna Beavis [d], Elvio Silva [e], Christine Holschneider [f], Ilana Cass [g,*]

[a] Department of Obstetrics and Gynecology, Division of Gynecologic Oncology, NorthShore University Health System, Evanston, IL, USA
[b] Department of Pathology and Laboratory Medicine, Olive View-UCLA Medical Center, Sylmar, CA, USA
[c] Department of Obstetrics and Gynecology, Harbor-UCLA Medical Center, Los Angeles, CA, USA
[d] Department of Obstetrics and Gynecology, Olive View-UCLA Medical Center, Sylmar, CA, USA
[e] Department of Pathology and Laboratory Medicine, Cedars-Sinai Medical Center, Los Angeles, CA, USA
[f] Department of Obstetrics and Gynecology, Division of Gynecologic Oncology, Olive View-UCLA Medical Center, Sylmar, CA, USA
[g] Department of Obstetrics and Gynecology, Division of Gynecologic Oncology, Cedars-Sinai Medical Center, 8635 West 3rd Street, Suite 280W, Los Angeles, CA 90048, USA

83 patients

HIGHLIGHTS

- We hypothesized that factors in the conization specimen predict residual disease at hysterectomy.
- In squamous histology, positive ECC, combined positive endocervical margin and ECC and disease volume ≥50% predicted residual disease at hysterectomy.
- In glandular histology, no conization characteristics studied were predictive of residual disease at hysterectomy.

Gynecologic Oncology 132 (2014) 76–80

What's new ?



2013

Risk of residual disease and invasive carcinoma in women treated for adenocarcinoma in situ of the cervix ☆

Anthony B. Costales [a], Andrea M. Milbourne [a], Helen E. Rhodes [a], Mark F. Munsell [b], John J. Wallbillich [a], Jubilee Brown [a], Michael Frumovitz [a], Lois M. Ramondetta [a], Kathleen M. Schmeler [a,*]

[a] *Department of Gynecologic Oncology, The University of Texas MD Anderson Cancer Center, Houston, TX, USA*
[b] *Department of Biostatistics, The University of Texas MD Anderson Cancer Center, Houston, TX, USA*

166 patients

HIGHLIGHTS

- LEEP is associated with a higher rate of positive margins compared with CKC in patients with AIS.
- There is a high rate of residual disease at hysterectomy following cone biopsy for AIS.
- Patients undergoing conservative management for AIS should be counseled regarding the potential risks of residual and recurrent disease.

Gynecologic Oncology 129 (2013) 513–516

CASISTICA DEGLI AUTORI

G.Maina, L. Pasero, E. Piovano, B. Ghiringhello
PO S. Anna Città della Salute e della Scienza di Torino

AIS (1996-2014): **52 pazienti**

Età	mean 41,8 (23-72)	
Coesistente lesione squamosa	31/52 (59.6%)	CIN 2: 11 (21.1%) CIN 3: 20 (38.5%)
Intervent0	CKC: 29/52 (55.8%) Escissione RFQ: 21/52 (40.4%) Isterectomia: 2/52 (3.8%)	
Margini	Indenni: 20/50 (40%) Su lesione - a ridosso: 28/50 (56%) Non definibili: 2/50 (4%)	
II Intervento	CKC: 10/50 (20%) Isterectomia: 15/50 (30%)	EI neg: 13/25 (52%) EI pos: 11/25 (44%)
Status ultimo FU	Neg: 50/52 (96%) Pos: 2/52 (4%)	

Conclusioni

LA VALUTAZIONE COLPOSCOPICA CON PUNCH BIOPSY E SAMPLING ENDOCERVICALE E' RACCOMANDATA ESSENZIALE IN PRESENZA DI ANOMALIE CITOLOGICHE GHIANDOLARI, PER ESCLUDERE LA PATOLOGIA INVASIVA, E FORNIRE UNA VALUTAZIONE ANATOMICA PER LA DECISIONE PIU' APPROPRIATA SULLE METODICHE TERAPEUTICHE

IL SAMPLING ENDOMETRIALE E' RACCOMANDATO PER LE DONNE DI ETA' >DI 35aa O A RISCHIO DI NEOPLASIA ENDOMETRIALE.

Conclusioni

IN GIOVANI DONNE CON DESIDERIO DI CONSERVAZIONE DELLA FERTILITA' , UNA TERAPIA ESCISSIONALE (USANDO COME CAMPIONE UN CILINDRO PIUTTOSTO CHE UN CONO) A MARGINI LIBERI, E' CONSIDERATA APPROPRIATA IN CASI SELEZIONATI, SOLO SE VIENE ASSICURATO UN RIGOROSO FOLLOW-UP

TUTTE LE DONNE TRATTATE IN MANIERA CONSERVATIVA DEVONO AVERE UN CONSENSO INFORMATO CON NOTA INFORMATIVA PER LA PROSECUZIONE DEL FOLLOW-UP

L'ISTERECTOMIA SEMPLICE DEVE ESSERE CONSIDERATA IN TUTTE LE ALTRE CIRCOSTANZE

Grazie per l’ attenzione !