

Caso 1(P.R.): donna di 44 anni senza precedenti nel nostro archivio

Gennaio 2012: screening HPV positivo

PAP TEST negativo, flogosi intensa

Marzo 2013: richiamo HPV positivo

PAP TEST LSIL con candida e flogosi intensa

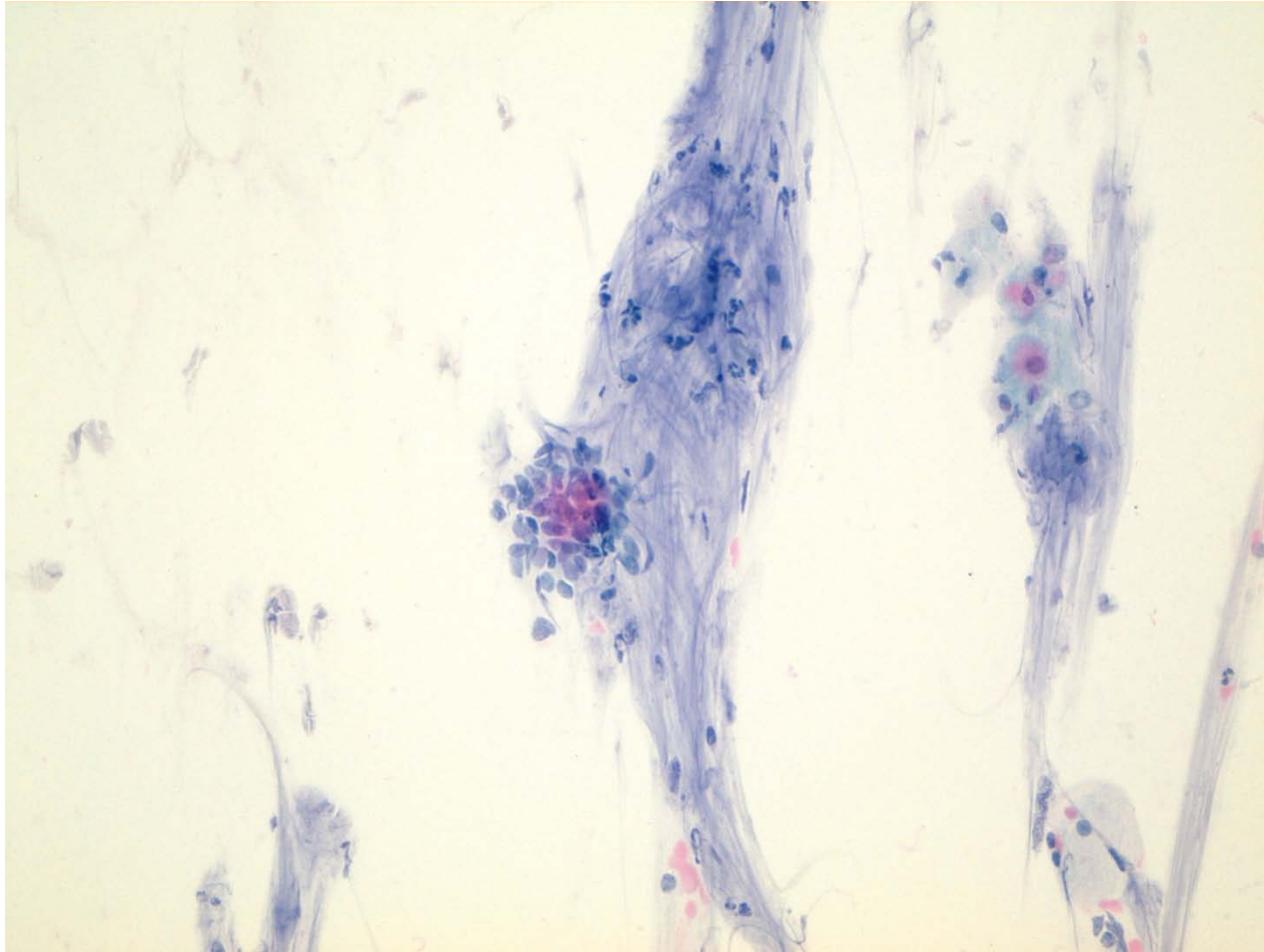
Maggio 2013: colposcopia normale-GSC non visibile-esegue curettage canale cervicale

Diagnosi istologica: epitelio cilindrico endocervicale con metaplasia squamosa superficiale e ghiandolare incompleta, in un frammento caratterizzata da atipia citologica, ivi con espressione di **p16 presente diffusa** e **indice di proliferazione elevato**. Reperti suggestivi per **metaplasia immatura atipica** che, nell'ambito della positività per HPV ad alto rischio, può rappresentare un potenziale rischio di H SIL, concomitante o al follow up.

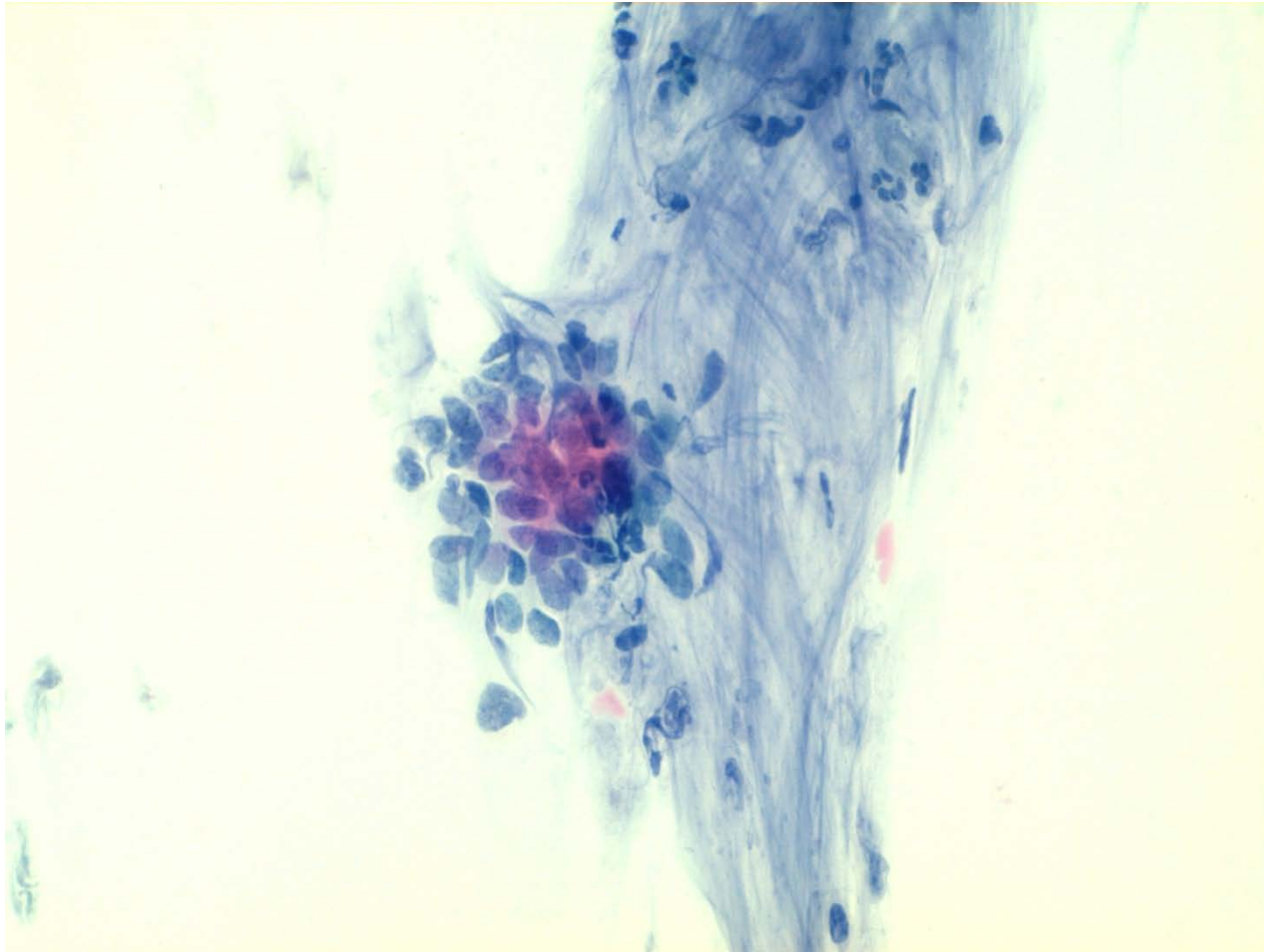
Giugno 2013: elettrocono

Diagnosi istologica: displasia grave CIN 3 superficiale ed endoghiandolare, margini indenni

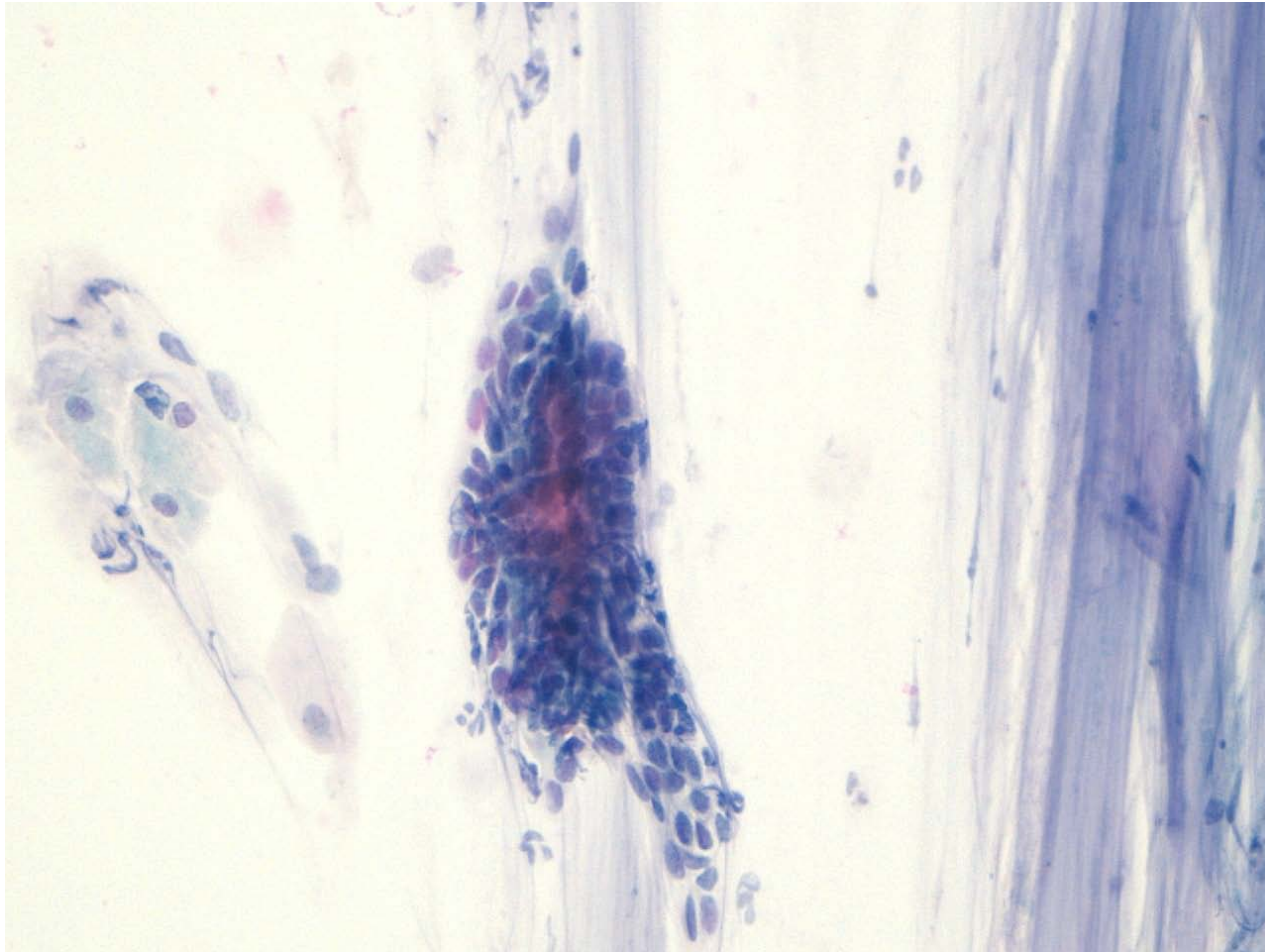
Caso 1



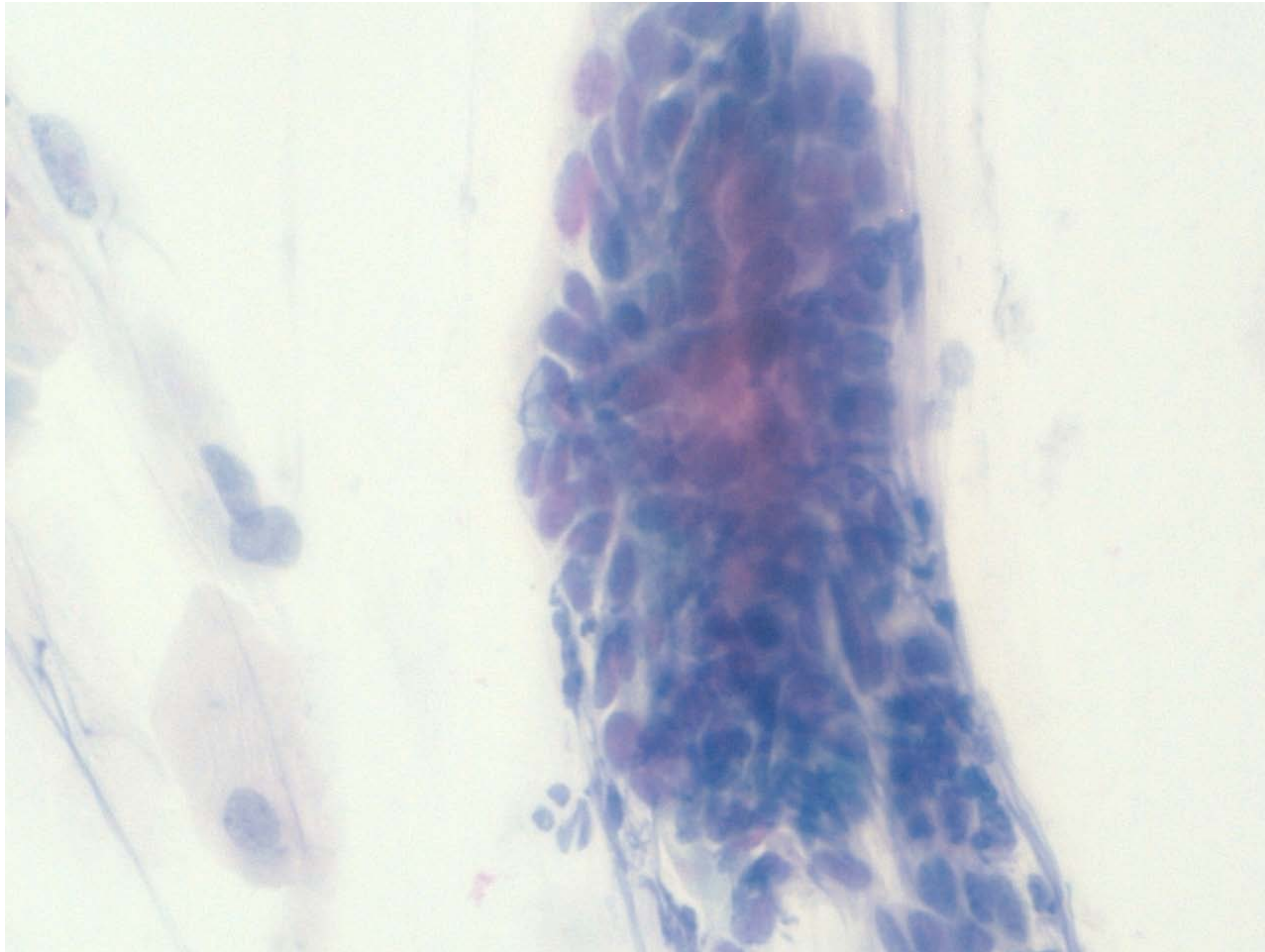
Caso 1



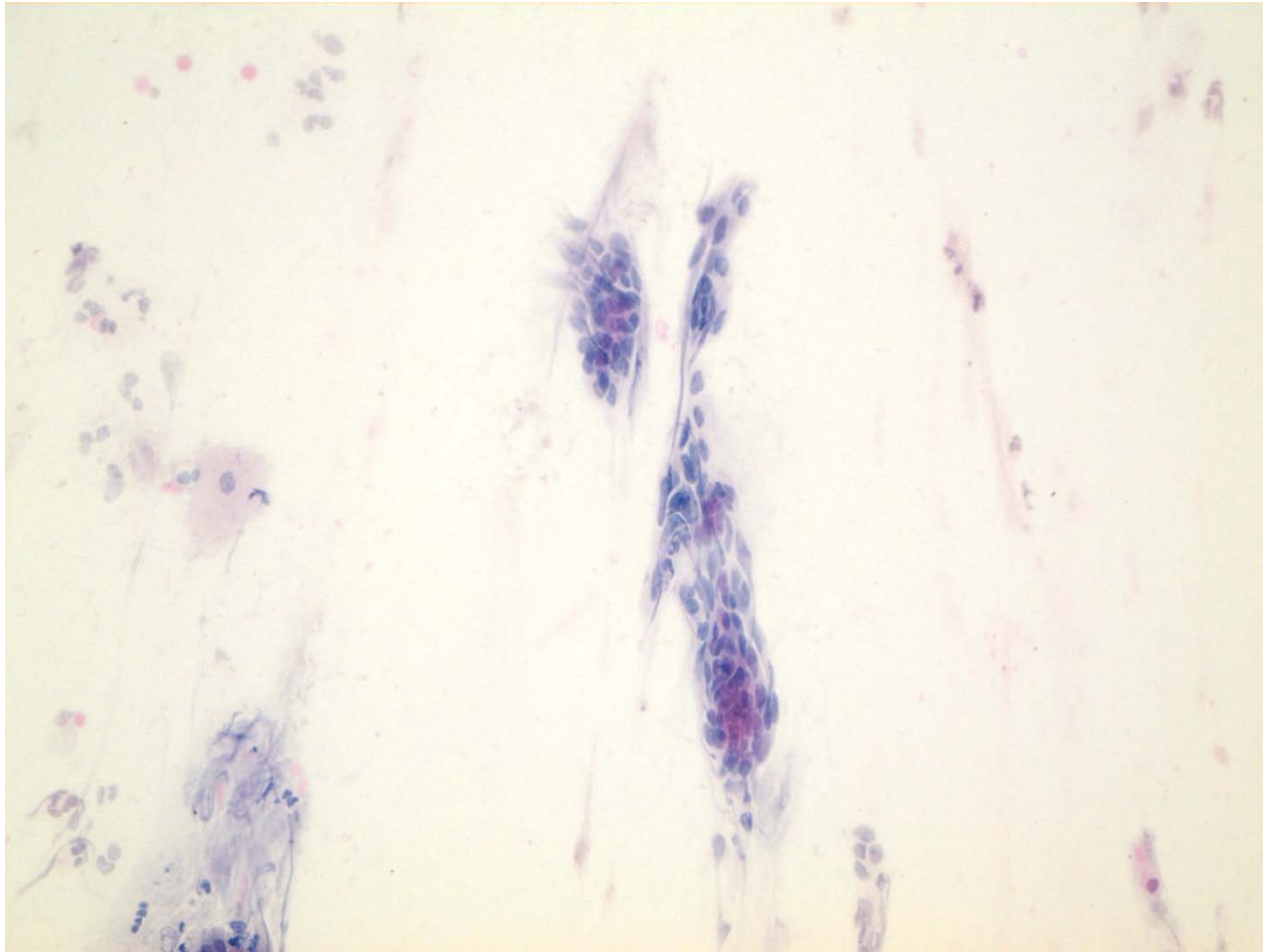
Caso 1



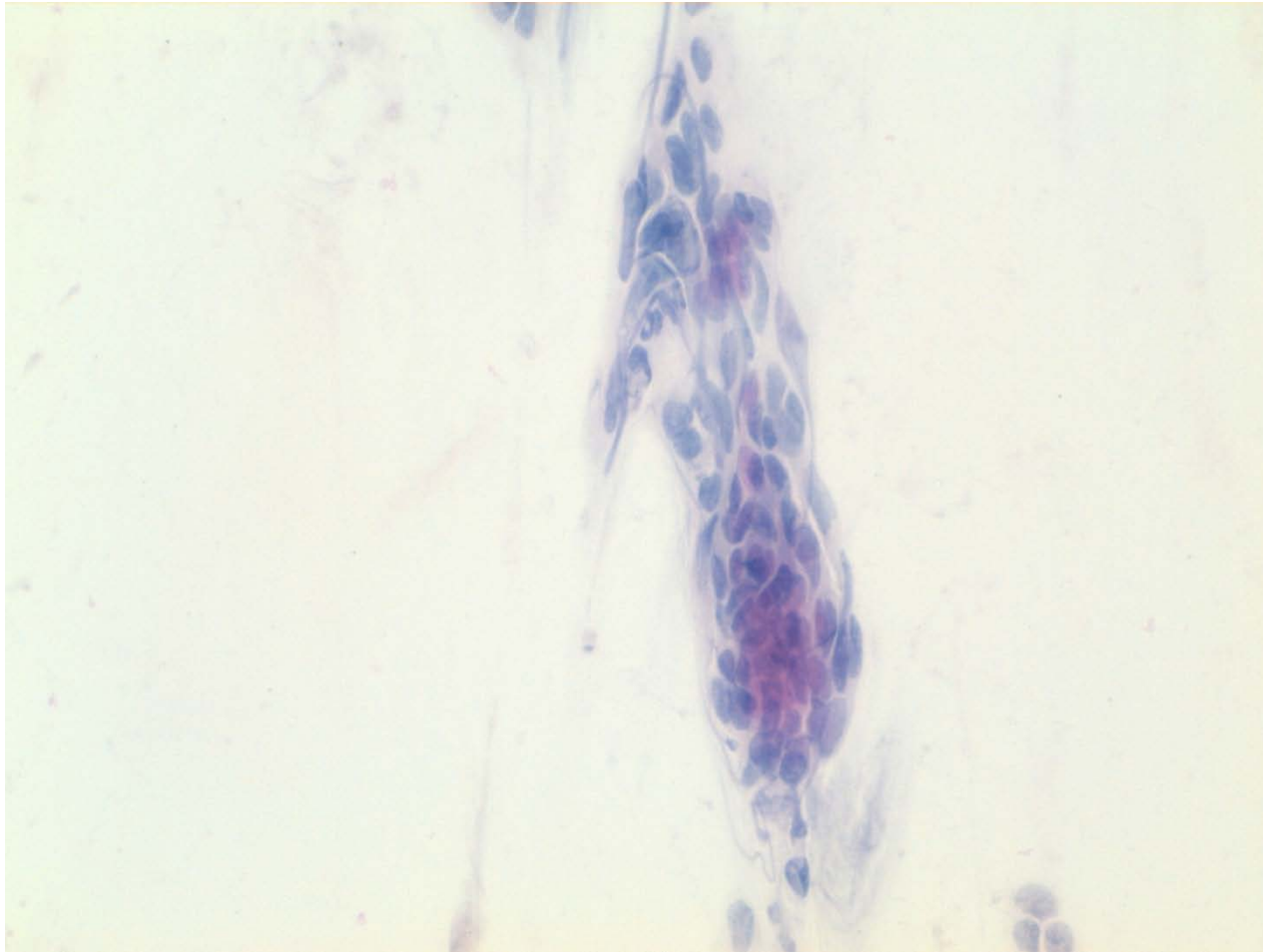
Caso 1



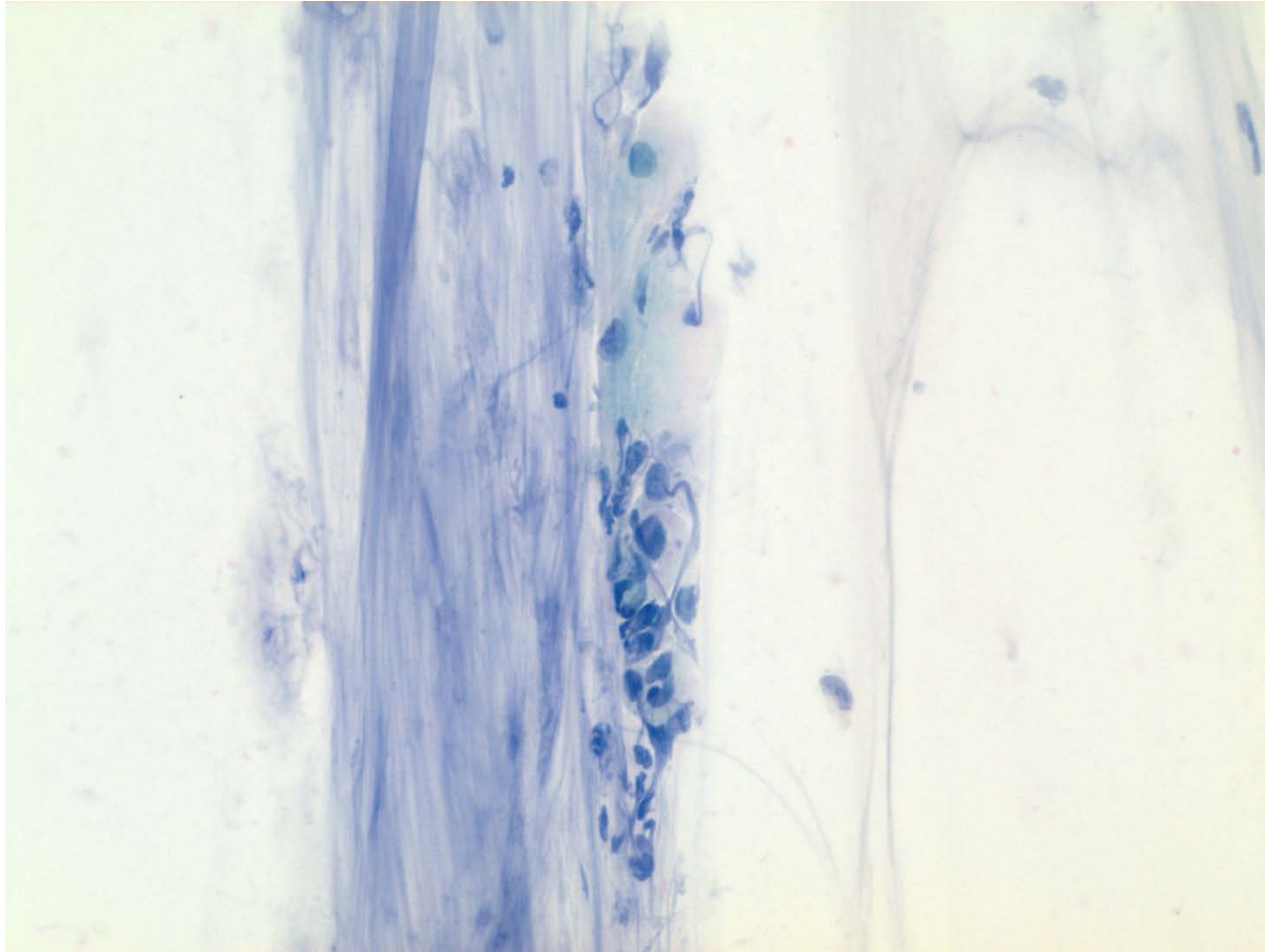
Caso 1



Caso 1



Caso 1



Caso 1

